


- FOTODYNAMICZNA TERAPIA NOWOTWORÓW
lek. Dominika Nowis, Marcin Makowski, Paweł Mróz, Piotr Mrówka,
Tadeusz Issat, Jan Gietka, dr med. Jakub Gołąb
- WENTYLACYJNY DRENAŻ UCHA ŚRODKOWEGO
dr med. Robert Bartoszewicz, dr hab. med. Kazimierz Niemczyk
- WYSIĘKOWE ZAPALENIE UCHA ŚRODKOWEGO
U DZIECI – w praktyce lekarza laryngologa
prof. dr hab. med. Mieczysław Chmielik, dr med. Małgorzata Dębska
lek. Anna Bielicka, lek. Lechosław P. Chmielik
- SPRAWOZDANIE Z 11. BRYTYJSKIEJ AKADEMICKIEJ
KONFERENCJI OTOLARYNGOLOGICZNEJ
prof. dr hab. med. Antoni Krzeski



prof. dr hab. med. Antoni Dobrzański

W N U M E R Z E

TWORZYLI POLSKĄ LARYNGOLOGIE	90
prof. zw. dr hab. med. Grzegorz Janczewski	
FOTODYNAMICZNA TERAPIA NOWOTWORÓW	93
lek. Dominika Nowis, Marcin Makowski, Paweł Mróz, Piotr Mrówka, Tadeusz Issat, Jan Gietka, dr med. Jakub Gołąb	
WENTYLACYJNY DRENAŻ UCHA ŚRODKOWEGO	102
dr med. Robert Bartoszewicz dr hab. med. Kazimierz Niemczyk	
WYSIĘKOWE ZAPALENIE UCHA ŚRODKOWEGO U DZIECI	107
prof. dr hab. med. Mieczysław Chmielik dr med. Małgorzata Dębska lek. Anna Bielicka, lek. Lechośław P. Chmielik	
SPRAWOZDANIE Z 11. BRYTYJSKIEJ AKADEMICKIEJ KONFERENCJI OTOLARYNGOLOGICZNEJ	111
prof. dr hab. med. Antoni Krzeski	

Komitet redakcyjny:

redaktor naczelny – prof. dr hab. med. Antoni Krzeski
sekretarz redakcji – dr med. Agnieszka Strzembosz
redaktor – mgr Grażyna Gołąb

Patronat naukowy:

Katedra i Klinika Otolaryngologii
Akademii Medycznej w Warszawie

Rada naukowa:

przewodniczący:

– prof. zw. dr hab. med. Grzegorz Janczewski

członkowie:

- prof. dr hab. med. Mieczysław Chmielik
- dr hab. med. Joanna Fruba
- prof. dr hab. med. Teresa Goździk-Żołnierkiewicz
- dr hab. med. inż. Krzysztof Kochanek
- prof. dr hab. med. Barbara Maniecka-Aleksandrowicz
- dr hab. med. Kazimierz Niemczyk
- prof. dr hab. med. Bożena Tarchalska
- prof. dr hab. med. Edward Zawisza

Opracowanie graficzne: M-art, Jolanta Merc, tel. 739 92 71

© Wydawca: Wydawnictwo EGERIA B. Krzeska
przy współpracy



Adres korespondencyjny: Magazyn Otolaryngologiczny
02-218 Warszawa 124, skr. poczt. 60

Wszelkie prawa zastrzeżone. Kopiowanie w części lub w całości
bez uzyskania zezwolenia wydawcy jest zabronione.

Fotografia na okładce – patrz strona 90.

Drodzy Czytelnicy,

Wraz z tą piękną kolędą wszystkim
Czytelnikom, ich bliskim, przyjaciółom oraz
oponentom składam najserdeczniejsze ży-
czenia z okazji Świąt Bożego Narodzenia
oraz Nowego Roku 2004. Niech się Wam
dzieje wszelka pomyślność!

prof. dr hab. med. Antoni Krzeski

Wśród nocnej ciszy

*Wśród nocnej ciszy głos się rozchodzi:
Wstańcie, pasterze, Bóg się wam rodzi!
Czym prędzej się wybierajcie,
do Betlejem pośpieszajcie
przywitać Pana.*

*Poszli, znaleźli Dzieciątka w żłobie
z wszystkimi znaki, danymi sobie.
Jako Bogu cześć Mu dali,
a witając zawołali
z wielkiej radości:*

*„Ach, witaj, Zbawco, z dawna żądany,
tyle tysięcy lat wyglądany.
Na Ciebie króle, prorocy
czekali, a Tyś tej nocy
nam się objawił”*

*I my czekamy na Ciebie, Pana
a skoro przyjdiesz na głos kapłana,
padniemy na twarz przed Tobą,
wierząc, żeś jest pod osłoną
chleba i wina.*

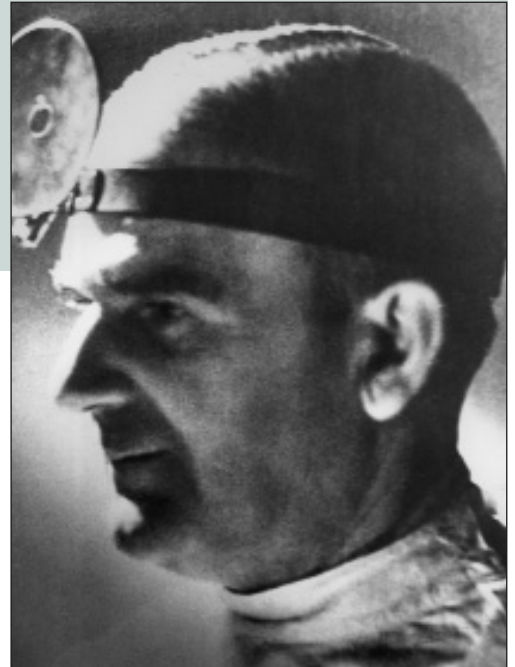
*Pienia aniołów brzmia pod niebiosy:
śpiewajmy z nimi wspólnymi głosy:
Chwała Bogu w wysokości,
a ludziom na tej niskości
pokój niech będzie.*



Warszawa, grudzień 2003 r.

TWORZYLI POLSKĄ LARYNGOLOGIE

ANTONI
DOBRZAŃSKI
(1893–1953)



Antoni Dobrzański był dzieckiem Kresów Wschodnich Rzeczypospolitej, urodzonym koło Zbaraża. Był spowinowacony z bohaterskim majorem Dobrzańskim – Hubalem. Medycynę studiował na Wydziale Lekarskim Uniwersytetu Jana Kazimierza we Lwowie oraz na Uniwersytecie w Wiedniu. Dyplom doktora wszech nauk lekarskich otrzymał w roku 1919. W latach 1921–1936 pracował jako starszy asystent Kliniki Laryngologicznej Uniwersytetu Lwowskiego. W roku 1929 habilitował się na podstawie pracy pt. „Badania doświadczalne nad wchłanianiem się w drogach oddechowych kokainy, nowokainy, psykainy, alipiny i synkainy”. W roku 1936 objął ordynaturę Państwowego Szpitala Powszechnego we Lwowie. Swoją wiedzę lekarską wzbogacał na stażach w klinikach wiedeńskich i paryskich. W roku 1938 otrzymał tytuł profesora nadzwyczajnego. Rok później Rada Wydziału Lekarskiego Uniwersytetu Warszawskiego powierzyła mu w drodze konkursu stanowisko kierownika Kliniki warszawskiej. Katedrę miał objąć 1 października 1939 r., ale wojna i granica niemiecko-sowiecka zatrzymały Go we Lwowie. Po opanowaniu Lwowa przez Niemców ukrywał się po masakrze profesorów lwowskich. W grudniu 1941 r. przedostał się do Warszawy, gdzie z rąk dr. med. Jana Szymańskiego przejął kierowanie Kliniką. Szpital pw. Świętego Ducha w czasie oblężenia Warszawy we wrześniu 1939 r. został z premedytacją zniszczony przez Luftwaffe. Klinika po wkroczeniu Niemców do Warszawy po stosunkowo krótkim okresie pracy

w gmachu Sądów na Lesznie (obecnie Al. Solidarności) została przeniesiona do Szpitala pw. Dzieciątka Jezus. Mimo zakazu, pod groźbą kary śmierci Dobrzański wraz ze współpracownikami od 1942 r. planowo i regularnie prowadził tajne nauczanie uniwersyteckie. Zajęcia odbywały się w grupach po 16–20 osób w czasie sześciotygodniowych (!) kursów. Wykłady prowadzili, poza Profesorem: Irena Cichocka-Szumilin, Jan Szymański, Aleksander Zakrzewski, Eugeniusz Błęszyński, Wacław Jastrzębski, Stanisław Kmita, Edmund Mroczek, Roman Karwowski, Tadeusz Gerwel, Wacław Kaflński i Kazimierz Królikiewicz. Od początku 1942 r. do wybuchu Powstania Warszawskiego zajęcia z laryngologii pomyślnie zakończyło egzaminem około 200 studentów. Co więcej – a polecamy to uwadze współczesnej młodzieży lekarskiej – w tych straszliwych warunkach odbywano posiedzenia szkoleniowe dla lekarzy z regionu warszawskiego, a także przygotowywano prace habilitacyjne (A. Zakrzewski, Z. Kostuch, J. Kmita) i podręcznik otolaryngologii, który miał się ukazać po wojnie.

W czasie Powstania Warszawskiego prof. Dobrzański był przez pewien czas przetrzymywany przez Niemców jako zakładnik. Szczęśliwie uwolniony, przedostał się do Milanówka, gdzie zorganizował oddział laryngologii. Tutaj pracował do roku 1946, kiedy to Klinika Otolaryngologii powróciła do Szpitala Dzieciątka Jezus w Warszawie. Pierwszym habilitowanym przez profesora współpracownikiem był Aleksander Zakrzewski, który następnie objął kierownictwo poznańskiej Kliniki Otolaryngologii.

Profesor był ostatnim przed wojną i pierwszym po wojnie prezesem odrodzonego Polskiego Towarzystwa Otolaryngologicznego. Powierzono mu także stanowisko redaktora naczelnego „Otolaryngologii Polskiej”, głównego periodyku wydawanego jako organ PTORL w miejsce przedwojennego „Polskiego Przeglądu Otolaryngologicznego”. Funkcję tę sprawował do końca swego życia. Był redaktorem pierwszego powojennego wieloautorskiego podręcznika otorynolaryngologii. Dzięki swemu wielkiemu autorytetowi był człowiekiem integrującym środowisko otorynolaryngologów polskich. Na pierwszym powojennym walnym zebraniu PTORL w 1946 r. spotkało się 24 (!!!) lekarzy, stanowiących większość polskich laryngologów, którzy przeżyli wojnę i planową eksterminację inteligencji polskiej. Jesienią 1947 r. w Warszawie odbył się także pierwszy powojenny zjazd naszego Towarzystwa poświęcony schorzeniom ucha i penicylinoterapii.

W roku 1948 prof. Dobrzański wyjechał do Stanów Zjednoczonych jako stypendysta WHO. Tam nawiązał osobiste kontakty z czołową otorynolaryngologią amerykańską: Lempertem, Shambough, Fowlerem, Lindsayem, Chevalier-Jacksonem jr., Proetzem i innymi. Po powrocie do kraju zainicjował w Klinice rozwój takich dziedzin, jak chirurgia rekonstrukcyjna w zakresie ORL, otochirurgia, endoskopia. W sposób szczególny przyczynił się do rozwoju onkologii głowy i szyi, ściśle współpracując w tym zakresie z Instytutem Onkologii w Warszawie, gdzie osobiście konsultował chorych. Jego zasługą pozostanie to, że w niezwykle trudnych powojennych warunkach Klinika prowadziła działalność na wysokim poziomie. Wielu z jego współpracowników zostało w późniejszym

czasie szefami ośrodków laryngologicznych, także akademickich.

W roku 1950 nowy członek zespołu, jak się potem okazało – współpracujący z Urzędem Bezpieczeństwa, spowodował masowy, nagły pobór do służby wojskowej znakomitej większości asystentów Kliniki. Spowodowało to konieczność szkolenia następnej generacji specjalistów. W marcu 1953 r. profesor zmarł nagle na zawał serca.

Profesor Antoni Dobrzański był niewątpliwie najwybitniejszym otorynolaryngologiem polskim w okresie po zakończeniu wojny i do końca swych dni takim pozostał. Był członkiem Collegium Oto-Rhino-Laryngologicum Amicitiae Sacrum, brytyjskiego Royal Society of Medicine, a także towarzystw otolaryngologicznych Węgier, Bułgarii i Francji. Wchodził w skład redakcji „Excerpta Medica”, „Practica Otolaryngologica”, „Acta Oto-Laryngologica” (Stockholm) oraz „Polskiego Tygodnika Lekarskiego”. Zmarł w pełni sił twórczych, pozostawiając wiele niezrealizowanych planów dotyczących dalszego rozwoju zarówno macierzystej Kliniki i jej zespołu, jak i otolaryngologii polskiej.

Został pochowany na Cmentarzu Powązkowskim w Warszawie, kwatera 133, rząd 1, grób 15. ●

prof. zw. dr hab. med. Grzegorz Janczewski

FOTODYNAMICZNA TERAPIA NOWOTWORÓW

lek. Dominika Nowis, Marcin Makowski, Paweł Mróz, Piotr Mrówka,
Tadeusz Issat, Jan Gietka, dr med. Jakub Gołąb

PHOTODYNAMIC THERAPY OF CANCER

Photodynamic therapy (PDT) is a novel and highly promising method of cancer treatment. It consists of three components: a photosensitizer, laser light and oxygen. None of these is toxic towards tumor cells but when combined together they lead to the generation of cytotoxic intermediates that produce destruction of tumor cells. PDT is a two-stage procedure. First the patient is given a photosensitizer, which accumulates with some, albeit limited selectivity, in tumor cells. Then the tumor is subjected to illumination with laser light. The wavelength of the laser must be specifically predetermined so that it precisely excites the photosensitizer. In the presence of molecular oxygen, the complex physico-chemical reaction initiates the production of reactive oxygen species (ROS) that ultimately damage intracellular organelles leading to the cell death.

This article reviews some of the mechanisms of the antitumor action of PDT together with its potential applications, limits and side effects.

Mag. ORL, 2003, II, 4, (8) 93-101

KEY WORDS: photodynamic therapy; cancer

PRACA RECENZOWANA

Zakład Immunologii Centrum Biostruktury
Akademii Medycznej w Warszawie
ul. Chałubińskiego 5, 02-004 Warszawa
Kierownik: prof. dr hab. med. Marek Jakóbiśiak

Terapia fotodynamiczna jest nową, niezwykle obiecującą metodą leczenia nowotworów. Składa się z trzech elementów: leku fotouczulającego, światła laserowego i tlenu, z których żaden nie jest toksyczny dla komórek nowotworowych, ale w połączeniu prowadzą do ich zniszczenia. W pierwszym etapie choremu podaje się lek fotouczulający (fotouczulacz). Gromadzi się on we wszystkich komórkach organizmu, z pewną, zależną od rodzaju fotouczulacza, selektywnością wobec komórek nowotworowych. Następnie nowotwór naświetla się światłem laserowym o takiej długości fali, która zdolna jest do wzbudzenia fotouczulacza. W obecności tlenu w naświetlonych komórkach dochodzi do zainicjowania złożonych reakcji fotochemicznych, prowadzących do wytworzenia rodników i reaktywnych form tlenu, które uszkadzają struktury wewnątrzkomórkowe. Terapia fotodynamiczna charakteryzuje się podwójną selektywnością. Po pierwsze, wiele leków fotouczulających gromadzi się w większym stężeniu w komórkach nowotworowych niż w prawidłowych, a po drugie światłem laserowym naświetla się jedynie nowotwór z niewielkim marginesem zdrowej tkanki. Przy użyciu cienkich światłowodów można poddać terapii fotodynamicznej nawet nowotwory niedostępne z zewnątrz. Terapia ta okazuje się skuteczna w leczeniu raków oskrzela, przewodu pokarmowego, dróg żółciowych, raków znajdujących się w jamie otrzewnej, raków szyjki macicy, a nawet guzów ośrodkowego układu nerwowego. Ogromną jej zaletą jest nieinwazyjność. Większość zabiegów można wykonywać ambulatoryjnie, a chory może wrócić do domu nawet w dniu zabiegu. Spektakularne wyniki leczenia niektórych typów nowotworów z zastosowaniem terapii fotodynamicznej sprawiają, że jest to jedna z najbardziej obiecujących metod leczenia, jakie pojawiły się w onkologii w ciągu ostatnich lat.

FOTOU CZULACZE I ŹRÓDŁA ŚWIATŁA STOSOWANE W TERAPII FOTODYNAMICZNEJ

Fotouczulacze są aktywowane przez światło o określonej długości fali, pokrywające się z ich pasmem absorpcji. Większość znanych związków fotouczulających jest wzbudzana przez światło czerwone lub bliskie podczerwieni (o długości od 600 do 800 nm). Niestety, przy tej długości światła penetracja w głąb tkanek jest dość ograniczona i sięga kilkunastu milimetrów. Ze względu na monochromatyczność (wszystkie fale światła mają tę samą długość, a co za tym idzie – identyczną energię), koherencję (wszystkie fale światła są w tej samej fazie), kolimację (wszystkie fale są równoległe) oraz możliwość precyzyjnego dawkowania energii najbardziej przydatnymi źródłami światła w terapii fotodynamicznej są lasery.

Do najczęściej stosowanych fotouczulaczy należą pochodne porfiryne, chlorynowe oraz bakteriochlorynowe. W badaniach klinicznych testowano już kilkadziesiąt fotouczulaczy (najbardziej obiecujące przedstawiono w **tab. 1**), ale zaledwie trzy zostały zatwierdzone do leczenia nowotworów u ludzi (**tab. 2**). Leki fotouczulające stosowane w terapii fotodynamicznej są nietoksyczne i z reguły lepiej gromadzą się w guzach niż w prawidłowych tkankach organizmu. Przyczyna tej selektywności nie została dotychczas wyjaśniona. Przypuszcza się, że fotouczulacze wiążące się z lipoproteinami o małej gęstości (LDL) są łatwiej wychwytywane przez intensywnie

nie dzielące się komórki mające receptory dla LDL i wykorzystujące lipidy do budowy błon komórkowych. Ponadto, gromadzenie się fotouczulaczy w obrębie guza mogą ułatwiać: niskie pH oraz brak unaczynienia limfatycznego, powodujące dłuższy zastój i wzrost ciśnienia onkologicznego.

MECHANIZMY DZIAŁANIA PRZECIWNOWOTWOROWEGO TERAPII FOTODYNAMICZNEJ

Efekt przeciwnowotworowy terapii fotodynamicznej tworzą trzy zjawiska: bezpośrednie niszczenie komórek nowotworowych, niszczenie naczyń odżywiających nowotwór oraz indukowanie przeciwnowotworowej odpowiedzi immunologicznej. Do tej pory nie ustalono, który z tych mechanizmów jest najważniejszy.

Bezpośredni wpływ terapii fotodynamicznej na komórki nowotworowe

Zjawiska, które występują w wyniku działania terapii fotodynamicznej w komórkach nowotworowych, zachodzą w kilku etapach. Początkowo światło lasera aktywuje fotouczulacz, w wyniku czego powstają rodniki i reaktywne formy tlenu. Następnie związki te uszkadzają bądź modyfikują makromolekuły organelli komórkowych. Uszkodzenie niektórych spośród nich inicjuje kaskady przekazywania sygnału, które prowadzą do samobójczej śmierci komórki, czyli apoptozy,

Tabela 1. Fotouczulacze najczęściej stosowane w badaniach klinicznych

FOTOU CZULACZ	NAZWA HANDLOWA	DŁUGOŚĆ ŚWIATŁA AKTYWUJĄCEGO
Porfimer sodu	Photofrin	630 nm
BPD-MA	Verteporfin	689 nm
m-THPC	Foscan	652 nm
5-ALA	Levulan	635 nm
Ester metylowy 5-ALA	Metvix	635 nm
Ester benzylowy 5-ALA	Benzvix	635 nm
Ester heksylowy 5-ALA	Hexvix	635 nm
SnET2	Purlytin	664 nm
Boronowane protoporfiryny	BOPP	630 nm
HPPH	Photochlor	665 nm
Teksapiryna lutetu	Lutex	732 nm
Ftalocyjanina-4	Pc4	670 nm
Taporfina sodu	Talaporfin	664 nm

Tabela 2. Zatwierdzone zastosowania terapii fotodynamicznej nowotworów u ludzi

NOWOTWORY	FOTOU CZULACZ	KRAJE
Rak podstawnokomórkowy	Metvix	Kraje Unii Europejskiej
Rak szyjki macicy	Photofrin	Japonia
Rak oskrzela	Photofrin	Kanada, Dania, Finlandia, Francja, Irlandia, Japonia, Niemcy, Holandia, W. Brytania, USA
Rak przełyku	Photofrin	Kanada, Dania, Finlandia, Francja, Irlandia, Japonia, Holandia, W. Brytania, USA
Rak żołądka	Photofrin	Japonia
Raki głowy i szyi	Foscan	Kraje Unii Europejskiej
Rak pęcherza moczowego	Photofrin	Kanada

bądź uruchomienia reakcji obronnej przeciwdziałającej uszkodzeniu. W szczególnych wypadkach śmierć komórki nowotworowej nie następuje w wyniku apoptozy, lecz w drodze nekrozy.

Powstawanie rodników i reaktywnych form tlenu

Podczas naświetlania cząsteczki fotouczulacza są wzbudzone i przechodzą do krótkotrwałego stanu singletowego, a następnie względnie bardziej trwałego stanu tripletowego. W tym stanie reagują ze znajdującymi się w ich najbliższym sąsiedztwie rozpuszczalnymi cząsteczkami, takimi jak aminokwasy i alkohole, tworząc rodniki, które natychmiast reagują z tlenem cząsteczkowym. W wyniku tych reakcji powstają reaktywne formy tlenu, takie jak anion ponadtlenkowy (O_2^-), nadtlenek wodoru (H_2O_2) i rodnik hydroksylowy $\bullet OH$. Cząsteczki fotouczulacza w stanie tripletowym mogą również bezpośrednio reagować z tlenem cząsteczkowym i wytwarzać tlen singletowy (1O_2). Ten ostatni wydaje się główną cząstką, za pośrednictwem której terapia fotodynamiczna wywiera swój niszczący wpływ na komórki.

Pierwotne uszkodzenia makromolekuł

Ze względu na krótki czas trwania tlenu singletowego (zaledwie 40 nanosekund) oraz dyfuzję na odległość nie większą niż 20 mikrometrów, pierwotne uszkodzenia makromolekuł w wyniku terapii fotodynamicznej znajdują się w bezpośrednim sąsiedztwie fotouczulacza. Między innymi z tego powodu terapia fotodynamiczna nie jest mutagenna – większość tlenu singletowego powstaje w obrębie mitochondriów, lizosomów lub błony komórkowej i nie zdąża dotrzeć do jądra komórkowego. Pod wpływem tlenu singletowego białka tracą aktywność enzymatyczną, ule-

gają fragmentacji, mogą również nabywać właściwości hydrofobowych i tworzyć agregaty. Na skutek terapii fotodynamicznej uszkodzeniu ulegają również lipidy błony komórkowej.

Apoptoza w wyniku terapii fotodynamicznej

Apoptoza to ściśle zaprogramowany i kontrolowany proces śmierci komórki, podczas którego aktywowane są enzymy hydrolityczne, głównie proteazy i nukleazy. W wyniku ich aktywności struktury wewnątrzkomórkowe są degradowane, a komórka rozpada się na otoczone błoną komórkową części zwane ciałkami apoptotycznymi, które są fagocytowane przez wyspecjalizowane komórki żerne lub komórki sąsiadujące.

W wyniku terapii fotodynamicznej apoptoza może być inicjowana na drodze wielu mechanizmów związanych z różnymi organellami komórkowymi. Mechanizm inicjujący apoptozę zależy w największym stopniu od subkomórkowej lokalizacji fotouczulacza. W przypadku fotouczulaczy, które umiejscawiają się w mitochondrium, zjawiskiem inicjującym apoptozę jest otwarcie kanału błonowego zwanego PTPC (permeability transition pore complex). Jest to kompleks kilku transbłonowych białek, który łączy wewnętrzną i zewnętrzną błonę mitochondrialną. W wyniku otwarcia PTPC dochodzi do uwolnienia z przestrzeni międzybłonowej mitochondrium cytochromu C. Po dotarciu do cytoplazmy cytochrom C wiąże czynnik Apaf-1 oraz prokaspazę 9. Powstały w ten sposób kompleks zwany apoptosomem ma zdolność aktywacji następnych kaspaz. Aktywacja tych enzymów proteolitycznych jest kluczowym etapem apoptozy i następuje niezależnie od mechanizmu, w którym została ona zainicjowana. Kaspazy tną wiele białek komórkowych, w tym białka otoczki jądrowej i białka

związane z naprawą DNA. Aktywują również endonukleazy degradujące DNA. Ostatecznym skutkiem ich działalności jest śmierć i rozpad komórki na ciała apoptotyczne. Należy zaznaczyć, że w przypadku fotouczulaczy umiejscawiających się w mitochondrium apoptoza jest głównym mechanizmem zabijania komórek nowotworowych i następuje bardzo gwałtownie. W większości badań 80–90% komórek już po 3–4 godzinach znajduje się w końcowej fazie apoptozy.

Wiele danych eksperymentalnych wskazuje na możliwość udziału powierzchniowych „receptorów śmierci” w inicjacji apoptozy, zwłaszcza po terapii fotodynamicznej z użyciem fotouczulaczy umiejscawiających się w błonie komórkowej. Do tej grupy należą między innymi receptory dla czynnika martwicy nowotworu (TNFR) oraz receptory Fas. Terapia fotodynamiczna powoduje ich multimeryzację w błonie komórkowej. Do powstałych kompleksów dołączają się odpowiednie cząsteczki adaptorowe oraz prokaspaza 8, która ulega aktywacji do kaspazy. Dalsze etapy apoptozy przebiegają podobnie jak w wypadku procesu zapoczątkowanego w mitochondrium. Do czynników, które współuczestniczą w wywoływaniu apoptozy po terapii fotodynamicznej, należą prawdopodobnie również ceramidy wytwarzane przez enzym sfingomielinidazę. Do zapoczątkowania apoptozy związanej z terapią fotodynamiczną przyczynia się również zwiększone uwalnianie jonów wapnia ze zbiorników siateczki endoplazmatycznej i związana z tym aktywacja fosfolipazy C.

Szczególną cechą, która może się przyczynić do wystąpienia apoptozy, jest ostatnio stwierdzona zdolność terapii fotodynamicznej do hamowania przekazywania sygnału z receptorów dla czynników wzrostu znajdujących się na powierzchni komórki do jądra komórkowego. Jest to spowodowane aktywacją fosfataz oraz kaspazy 3.

Nekroza w wyniku terapii fotodynamicznej

Nekroza, choć podobnie jak apoptoza prowadzi do śmierci komórki, jest procesem zdecydowanie się od niej różniącym. Charakteryzuje ją fragmentacja błony komórkowej, w wyniku której materiał wewnątrzkomórkowy wydostaje się do przestrzeni zewnątrzkomórkowej, co powoduje wystąpienie reakcji zapalnej. W przeciwieństwie do apoptozy, nekroza nie jest procesem wymagającym energii w postaci ATP. Czynniki

decydujące o wystąpieniu nekrozy bądź apoptozy nie zostały jeszcze dostatecznie wyjaśnione. Wydaje się, że najważniejszym czynnikiem decydującym o rodzaju śmierci komórki jest intensywność stresu oksydacyjnego. W najbardziej powierzchownych rejonach guza (najbliższych źródła światła) reakcja fotochemiczna jest tak intensywna, że komórki natychmiast ulegają nekrozie. W głębszych warstwach dochodzi do uruchomienia dwóch przeciwstawnych procesów – aktywacji apoptozy i mechanizmów chroniących komórki przed stresem oksydacyjnym. W zależności od tego, który z tych procesów będzie aktywniejszy, komórka ulegnie apoptozie lub przeżyje. Wydaje się również, że wystąpieniu nekrozy sprzyja niedobór glukozy, ponieważ apoptoza jest procesem energochłonnym, a także lokalizacja fotouczulacza w błonie komórkowej.

Mechanizmy obrony komórek nowotworowych przed terapią fotodynamiczną

Pod wpływem stresu, jakim jest terapia fotodynamiczna, w komórkach nowotworowych oprócz procesów prowadzących do śmierci komórki uruchamiane są również mechanizmy obrony. Są to mechanizmy przeciwdziałające uszkodzeniu komórki poprzez usuwanie reaktywnych związków tlenu oraz naprawę zmodyfikowanych molekuł. W ochronie komórki przed skutkami terapii fotodynamicznej bierze udział wiele enzymów i cząsteczek. Niestety, jak dotąd udało się zidentyfikować jedynie niektóre z nich. Dowiedziono, że dysmutaza ponadtlenkowa rozkładająca jedną z reaktywnych form tlenu – anion ponadtlenkowy – chroni przed śmiercią komórek wywoływaną terapią fotodynamiczną, a zablokowanie aktywności tego enzymu swoim inhibitorem zwiększa skuteczność tej terapii. W ochronie komórek nowotworowych przed skutkami działania terapii fotodynamicznej uczestniczą również białka szoku cieplnego (heat shock proteins, HSP). Jest to niejednorodna grupa polipeptydów, których ekspresja zwiększa się pod wpływem wielu czynników uszkodzających komórkę, w tym również pod wpływem stresu oksydacyjnego i terapii fotodynamicznej. Prawdopodobnie w komórkach poddanych stresowi chronią one białka przed nabywaniem właściwości hydrofobowych, tworzeniem agregatów i fragmentacją. Jak dotąd, potwierdzono rolę należącego do tej rodziny białka HSP27 w procesie powstawania oporności

na terapię fotodynamiczną. Przed peroksydacją lipidów spowodowaną terapią fotodynamiczną chroni natomiast nadekspresja mitochondrialnego enzymu peroksydazy glutationowej.

Wpływ terapii fotodynamicznej na naczynia

Jednym z mechanizmów odpowiedzialnych za przeciwnowotworowe działanie terapii fotodynamicznej jest niszczenie naczyń krwionośnych. Efekty naczyniowe obserwowane w czasie działania tego sposobu leczenia obejmują zmiany w perfuzji naświetlanego rejonu wskutek okluzji naczyń, zwiększenie ich przepuszczalności i związanego z tym obrzęku, zwiększenie adhezji leukocytów oraz formowanie się skrzepu. Efekty te są nasilane przez aktywację płytek oraz uwalnianie tromboksanu.

Większość fotouczulaczy gromadzi się nie tylko w obrębie komórek nowotworowych, ale wnika również do śródbłonna naczyń krwionośnych. Naświetlanie guza prowadzi zatem również do zniszczenia komórek śródbłonna, co z kolei powoduje utratę połączeń między komórkami, ekspozycję błony podstawnej naczyń i uwidocznienie miejsc ułatwiających powstanie skrzepu. Inicjuje to kaskadę krzepnięcia oraz agregację płytek, uwolnienie substancji wazoaktywnych, adhezję leukocytów, zwiększenie przepuszczalności naczyń i ich skurcz. Indukowany przez terapię fotodynamiczną skurcz naczyń ułatwia adhezję leukocytów i trombocytów do odsłoniętych podśródbłonkowych warstw naczyń, co prowadzi do uwolnienia zawartości ich ziaren cytoplazmatycznych, w tym tromboksanu. Wczesna agregacja i adhezja płytek do zniszczonej powierzchni naczyń prowadzi do zwiększonego uwalniania substancji wazoaktywnych. Dotyczy to zwłaszcza leukotrienów B₄ i C₄, które odpowiadają za zmianę przepuszczalności. Agregacja płytek i przeciek naczyniowy prowadzą do powstania obrzęku w miejscu naświetlania, co bezpośrednio przyczynia się do powstania zastoju wewnątrznaczyniowego, znaczącego zmniejszenia przepływu krwi, miejscowej anoksji i zmniejszonego dopływu substancji odżywczych. W konsekwencji prowadzi to do rozwoju nekrozy w obrębie guza.

Skurcz tętniczek o średnicy 20–30 μm pojawia się już w trakcie naświetlania nowotworu i utrzymuje przez około godziny po jego zakończeniu. Wyraźne zmniejszenie przepływu krwi przez naczynia guza występuje po 6 godzinach od zakończenia naświetlania i utrzymuje się co

najmniej przez 60 godzin. W odróżnieniu od skurczu naczyń, który dotyczy przede wszystkim tętniczek, zwiększenie przepuszczalności jest obserwowane niemal wyłącznie w obrębie żyłek. Wzrost przepuszczalności naczyń po terapii fotodynamicznej pojawia się już po 5–10 minutach od rozpoczęcia naświetlania.

KLINICZNE ZASTOSOWANIA TERAPII FOTODYNAMICZNEJ

Terapia fotodynamiczna znajduje zastosowanie przede wszystkim w leczeniu stanów przedrakowych, nowotworów i fotodiagnostyce.

Stany przedrakowe

Terapia fotodynamiczna jest najskuteczniejsza w leczeniu stanów przedrakowych oraz niezbyt zaawansowanych, zlokalizowanych zmian nowotworowych. Jest ona szczególnie przydatna w leczeniu przednowotworowych zmian w obrębie jamy ustnej, przewodu pokarmowego, górnych dróg oddechowych i pęcherza moczowego. Powierzchnowe naświetlenie zmian prowadzi do martwicy komórek nabłonkowych, sporadycznie pozostawiając niewielkie bliznowacenie.

Najwięcej doniesień dotyczy skuteczności terapii fotodynamicznej w leczeniu przełyku Barreta, który jest stanem przednowotworowym tego narządu. Najczęściej stosowaną metodą leczenia przełyku Barreta jest esofagektomia, operacja obarczona nawet 10-procentową śmiertelnością. Terapia fotodynamiczna w tym wypadku polega na kilkunastominutowym endoskopowym naświetleniu zmienionego nabłonka po uprzednim podaniu fotouczulacza. Zabieg ten może być w razie potrzeby przeprowadzony wielokrotnie. Wyniki takiego leczenia są bardzo zachęcające. Głównym powikłaniem terapii fotodynamicznej przełyku jest zwężenie, stwierdzone u około 30% pacjentów.

Nowotwory

Terapia fotodynamiczna jest szczególnie korzystna w sytuacjach, w których z różnych powodów niemożliwe jest leczenie chirurgiczne, radiologiczne lub chemioterapią. Ponadto znajduje zastosowanie u pacjentów z przeciwwskazaniami do wyżej wymienionych sposobów leczenia. W Stanach Zjednoczonych, Kanadzie, Japonii i wielu krajach europejskich terapia foto-

dynamiczna została już zatwierdzona do leczenia niektórych chorób nowotworowych. Zalicza się do nich: wczesny i nawracający rak pęcherza moczowego, wczesny rak przełyku, zwężający, zaawansowany rak przełyku, wczesny rak płuca, zaawansowany rak płuca, rak szyjki macicy i raki skóry (**tab. 2**). Ponadto terapię fotodynamiczną coraz częściej stosuje się również w leczeniu raka jelita grubego, głowy i szyi oraz raka dróg żółciowych. Trwają intensywne prace nad zastosowaniem terapii fotodynamicznej jako uzupełnienia leczenia guzów mózgu, międzybłoniaka opłucnej oraz guzów wewnątrzotrzewnowych.

Schorzenia laryngologiczne

Ze względu na złożoną budowę anatomiczną i duży stopień okaleczenia związany z leczeniem chirurgicznym, okolica nosogardła i krtani wydaje się szczególnie predestynowana do zastosowania nieinwazyjnych metod leczenia nowotworów. Atutami terapii fotodynamicznej schorzeń tej okolicy są: duża skuteczność, dobry efekt kosmetyczny, możliwość zachowania prawidłowej funkcji i mała inwazyjność wobec głębiej położonych struktur. Duże nadzieje wiąże się z zastosowaniem terapii fotodynamicznej u chorych wielokrotnie poddawanych radioterapii nosogardła, u których wyczerpano inne znane metody terapeutyczne.

Terapia fotodynamiczna znajduje także zastosowanie w leczeniu stanów przedrakowych krtani (np. nawracającej leukoplakii) oraz brodawczaków krtani. W przypadku raków strun głosowych opornych na radioterapię jest bardzo skuteczna i, co ważne, umożliwia zachowanie głosu i zaniechanie okaleczającej operacji chirurgicznej. Również w Polsce podejmuje się próby zastosowania tej metody w laryngologii. Dobre wyniki uzyskano między innymi u chorych z pierwotną dysplazją i leukoplakią strun głosowych, a także z zaawansowanymi nowotworami krtani. Zwraca uwagę podkreślana przez autorów mała inwazyjność terapii fotodynamicznej oraz możliwość jej stosowania przy wyczerpaniu konwencjonalnych metod leczenia.

Nowotwory skóry i błon śluzowych w rejonie głowy i szyi są trudne do leczenia metodami klasycznymi. Chirurgia i radioterapia, użyte osobno lub w skojarzeniu, przynoszą zadowalające rezultaty, jednak kompleksowa struktura tego rejonu anatomicznego sprawia, że zanim dojdzie

do wyleczenia, dochodzi do zaburzeń oraz komplikacji wynikających z długotrwałej radioterapii (takich jak np. kserostomia, osteoradionekroza). Terapia fotodynamiczna jest metodą, która w tych przypadkach może przynieść więcej korzyści, ze względu na niewielki wpływ na zdrowe tkanki znajdujące się w naświetlanej okolicy. Nie bez znaczenia jest także jej efekt kosmetyczny, co ma olbrzymie znaczenie dla pacjentów z guzami tej okolicy. Jest to obiecująca metoda leczenia nowotworów twarzy i gardła.

Fotodiagnostyka

Terapię fotodynamiczną stosuje się w diagnostyce ognisk nowotworowych. Wykorzystuje się zdolność fotouczulaczy do emitowania fluorescencji oraz preferencyjne gromadzenie się ich w tkance nowotworowej. Fluorescencja wykorzystana podczas operacji onkologicznych umożliwia chirurgom znalezienie małych zmian, niewidocznych gołym okiem i niemożliwych do wykrycia żadną z innych dostępnych metod diagnostycznych.

ZALETY I WADY

Przewagą terapii fotodynamicznej nad innymi sposobami leczenia jest nieco większa selektywność, większy margines błędu terapeutycznego i mniejszy stopień destrukcji tkanek nieobjętych chorobą. Rzadziej także powoduje ona perforację narządów. Szczególnie wyraźnie widać jej zalety przy porównaniu różnych sposobów leczenia zmian nowotworowych w przewodzie pokarmowym. Podczas zabiegu chirurgicznego niejednokrotnie wycina się znaczne odcinki przewodu pokarmowego, przyczyniając się do trwałego kalectwa chorego. Terapia fotodynamiczna oferuje miejscowe naświetlenie zmian, które zachowują elastyczność i prawidłową strukturę kolagenu. W przypadku metod termoablacyjnych ciepło niszczy kolagen i przez to osłabia strukturę jelit. W odróżnieniu od radioterapii, terapię fotodynamiczną można wielokrotnie powtarzać. Mechanizm jej działania sprawia, że zazwyczaj nie powoduje ona krwawienia, co ma istotne implikacje w leczeniu guzów drzewa oskrzelowego. W jej przypadku krótszy niż w większości innych metod jest czas odnowy nabłonka i minimalne są zmiany kosme-

tyczne, co ma nieocenione znaczenie w dermatologii. Terapia fotodynamiczna nie wymaga sterylności otoczenia w miejscu leczenia, może być przeprowadzana w klinikach jednodniowego pobytu, co radykalnie obniża koszty leczenia. Z naświetlaniem zmian w drzewie oskrzelowym wiąże się natomiast konieczność dodatkowych „higienicznych” bronchoskopii, usuwających materiał nekrotyczny.

Powikłania po terapii fotodynamicznej są znacznie rzadsze niż w przypadku tradycyjnych metod leczenia. W dermatologii są to: miejscowy rumień, ból i pieczenie w miejscu terapii. Po naświetlaniu zmian przełyku może wystąpić zwężenie wymagające mechanicznego rozszerzenia. Po terapii raka pęcherza moczowego mogą wystąpić: zmniejszenie objętości oraz włóknienie pęcherza, krwinkomocz oraz objawy dysuryczne. Odpowiednio dobierając dawki fotouczulacza i energii światła, można w znacznym stopniu zmniejszyć te efekty uboczne. W każdym przypadku ogólnego podania fotouczulacza należy się liczyć z ryzykiem łagodnych poparzeń słonecznych.

Do wad terapii fotodynamicznej należy również zaliczyć: nadwrażliwość na światło słoneczne utrzymującą się nawet przez 6-8 tygodni po podaniu fotouczulacza, brak skuteczności w leczeniu procesów rozsianych, zwłaszcza przerzutów do węzłów chłonnych, i guzów niedostatecznie utlenionych. Badania dowodzą, że duże nowotwory z obszarami hipoksji są odporne na działanie terapii fotodynamicznej. Istotnym ograniczeniem tej metody jest także nieznaczny wpływ na wzrost guzów rozsianych.

PERSPEKTYWY

W wielu laboratoriach na całym świecie trwają intensywne prace nad zmniejszeniem lub nawet wyeliminowaniem wymienionych powyżej niedogodności. Z nadreaktywnością na światło słoneczne dość łatwo sobie poradzić – w słoneczne dni zaleca się chorym pozostawanie w domu lub ochronę ciała za pomocą odpowiedniego ubrania i parasoli przeciwsłonecznych. Coraz częściej stosuje się fotouczulacze drugiej generacji (temoporfina) o znacznie szybszym czasie eliminacji i przez to krótszym czasie nadwrażliwości na światło (2-3 tygodnie). Szybko

rozwija się metoda śródmiąższowego naświetlania guzów litych. Dzięki niej terapia fotodynamiczna nie ogranicza się już jedynie do guzów położonych powierzchniowo, z dobrym dostępem dla lasera. Światło może być dostarczone bezpośrednio do środka guzów litych przy użyciu cienkich igieł, w które wkłada się włókna światłowodowe lasera. Takie postępowanie umożliwia skuteczne usuwanie guzów o objętości 60 cm³, a także dostarczanie światła do nowotworów mózgu.

Podawanie miejscowe fotouczulacza przez specjalnie zaprojektowany aplikator powoduje, że nie odnotowuje się przypadków nadwrażliwości na światło w innych miejscach ciała. W przypadku podejrzenia rozsiania procesu nowotworowego, np. do węzłów chłonnych, terapię fotodynamiczną można połączyć z radiochemioterapią. Próbuje się także łączyć terapię fotodynamiczną z immunoterapią. W badaniach przedklinicznych wykazano, że tego typu podejście sprzyja nie tylko zwiększeniu skuteczności przeciwnowotworowej w odniesieniu do naświetlanego guza, ale w niektórych wypadkach może także sprzyjać rozwinięciu się ogólnoustrojowej odpowiedzi immunologicznej, umożliwiającej kontrolę nad wzrostem przerzutów. Problem ograniczonej skuteczności terapii fotodynamicznej u chorych z niedokrwistością, prowadzącą między innymi do hipoksji w obrębie naświetlanego guza, można próbować ominąć, łącząc terapię fotodynamiczną z podawaniem erytropoetyny – czynnika krwiotwórczego pobudzającego powstawanie krwinek czerwonych w szpiku. Hipoksję w obrębie guza próbuje się też korygować, podając pacjentom w trakcie terapii fotodynamicznej tlen hiperbaryczny do oddychania.

Przy zbyt małych dawkach światła, w głębiej położonych regionach guza dochodzi do suboptimalnej aktywacji leku fotouczulającego. Powoduje to w komórkach nowotworowych zainicjowanie mechanizmów obronnych, umożliwiających naprawę uszkodzeń i przeżycie komórek, przyczyniając się tym samym do wznowy procesu nowotworowego. Jednym z kierunków rozwoju terapii fotodynamicznej jest zatem poznanie mechanizmów obronnych uruchamianych w komórkach nowotworowych poddanych terapii fotodynamicznej. Można przypuszczać, iż terapia łączona, polegająca na jednoczesnym za-

stosowaniu terapii fotodynamicznej i leków blokujących mechanizmy obronne komórek nowotworowych, doprowadzi do spotęgowania efektu przeciwnowotworowego takiego leczenia. Wstępne badania przedkliniczne wydają się potwierdzać te nadzieje.

Terapia fotodynamiczna jest jedną z najdynamiczniej rozwijających się metod leczenia we współczesnej onkologii. Oprócz niezaprzeczalnych zalet ma jednak liczne ograniczenia. W ciągu najbliższych lat przekonamy się, czy rzeczywiście jest to terapia na miarę XXI wieku. ●

PIŚMIENNICTWO

- Ahmad N., Gupta S., Feyes D.K., Mukhtar H. (2000) Involvement of Fas (APO-1/CD-95) during photodynamic-therapy-mediated apoptosis in human epidermoid carcinoma A431 cells. *J. Invest. Dermatol.* 115, 1041-1046.
- Barr H., Tralau C.J., Boulos P.B., MacRobert A.J., Tilly R., Bown S.G. (1987) The contrasting mechanisms of colonic collagen damage between photodynamic therapy and thermal injury. *Photochem. Photobiol.* 46, 795-800.
- Biel M.A. (1994) Photodynamic therapy and the treatment of neoplastic diseases of the larynx. *Laryngoscope* 104, 399-403.
- Davies M.J. (2003) Singlet oxygen-mediated damage to proteins and its consequences. *Biochem. Biophys. Res. Commun.* 305, 761-770.
- Dellinger M. (1996) Apoptosis or necrosis following Photofrin photosensitization: influence of the incubation protocol. *Photochem. Photobiol.* 64, 182-187.
- Dougherty T.J., Gomer C.J., Henderson B.W., Jori G., Kessel D., Korbek M., Moan J., Peng Q. (1998) Photodynamic therapy. *J. Natl. Cancer Inst.* 90, 889-905.
- Engbrecht B.W., Menon C., Kachur A.V., Hahn S.M., Fraker D.L. (1999) Photofrin-mediated photodynamic therapy induces vascular occlusion and apoptosis in a human sarcoma xenograft model. *Cancer Res.* 59, 4334-4342.
- Fan K.F., Hopper C., Speight P.M., Buonaccorsi G., MacRobert A.J., Bown S.G. (1996) Photodynamic therapy using 5-aminolevulinic acid for premalignant and malignant lesions of the oral cavity. *Cancer* 78, 1374-1383.
- Feyh J., Goetz A., Muller W., Konigsberger R., Kastenbauer E. (1990) Photodynamic therapy in head and neck surgery. *J. Photochem. Photobiol. B* 7, 353-358.
- Fingar V.H. (1996) Vascular effects of photodynamic therapy. *J. Clin. Laser Med. Surg.* 14, 323-328.
- Fingar V.H., Wieman T.J., Doak K.W. (1991) Mechanistic studies of PDT-induced vascular damage: evidence that eicosanoids mediate this process. *Int. J. Radiat. Biol.* 60, 303-309.
- Fingar V.H., Wieman T.J., Haydon P.S. (1997) The effects of thrombocytopenia on vessel stasis and macromolecular leakage after photodynamic therapy using photofrin. *Photochem. Photobiol.* 66, 513-517.
- Fingar V.H., Wieman T.J., Wiehle S.A., Cerrito P.B. (1992) The role of microvascular damage in photodynamic therapy: the effect of treatment on vessel constriction, permeability, and leukocyte adhesion. *Cancer Res.* 52, 4914-4921.
- Freitas I., Baronzio G.F. (1991) Tumor hypoxia, reoxygenation and oxygenation strategies: possible role in photodynamic therapy. *J. Photochem. Photobiol. B* 11, 3-30.
- Girotti A.W. (2001) Photosensitized oxidation of membrane lipids: reaction pathways, cytotoxic effects, and cytoprotective mechanisms. *J. Photochem. Photobiol. B* 63, 103-113.
- Golab J., Nowis D., Skrzycki M., Czczot H., Baranczyk-Kuzma A., Wilczynski G.M., Makowski M., Mroz P., Kozar K., Kaminski R., Jalili A., Kopec M., Grzela T., Jakobisiak M. (2003) Antitumor effects of photodynamic therapy are potentiated by 2-methoxyestradiol. A superoxide dismutase inhibitor. *J. Biol. Chem.* 278, 407-414.
- Golab J., Olszewska D., Mroz P., Kozar K., Kaminski R., Jalili A., Jakobisiak M. (2002) Erythropoietin restores the antitumor effectiveness of photodynamic therapy in mice with chemotherapy-induced anemia. *Clin. Cancer Res.* 8, 1265-1270.
- Golab J., Wilczynski G., Zagodzón R., Stokłosa T., Dąbrowska A., Rybczyńska J., Wasik M., Machaj E., Ołda T., Kozar K., Kaminski R., Giermasz A., Czajka A., Lasek W., Feleszko W., Jakobisiak M. (2000) Potentiation of the anti-tumour effects of Photofrin-based photodynamic therapy by localized treatment with G-CSF. *Br. J. Cancer* 82, 1485-1491.
- Hopper C. (2000) Photodynamic therapy: a clinical reality in the treatment of cancer. *Lancet Oncol.* 1, 212-219.
- Hsieh Y.J., Wu C.C., Chang C.J., Yu J.S. (2003) Subcellular localization of Photofrin determines the death phenotype of human epidermoid carcinoma A431 cells triggered by photodynamic therapy: when plasma membranes are the main targets. *J. Cell. Physiol.* 194, 363-375.
- Korbek M., Sun J. (2001) Cancer treatment by photodynamic therapy combined with adoptive immunotherapy using genetically altered natural killer cell line. *Int. J. Cancer* 93, 269-274.
- Krishnamurthy S., Powers S.K., Witmer P., Brown T. (2000) Optimal light dose for interstitial photodynamic therapy in treatment for malignant brain tumors. *Lasers Surg. Med.* 27, 224-234.
- Kriska T., Korytowski W., Girotti A.W. (2002) Hyperresistance to photosensitized lipid peroxidation and apoptotic killing in 5-aminolevulinic acid-treated tumor cells overexpressing mitochondrial GPX4. *Free Radic. Biol. Med.* 33, 1389-1402.
- Lowdell C.P., Ash D.V., Driver I., Brown S.B. (1993) Interstitial photodynamic therapy. Clinical experience with diffusing fibres in the treatment of cutaneous and subcutaneous tumours. *Br. J. Cancer* 67, 1398-1403.
- MacDonald I.J., Dougherty T.J. (2001) Basic principles of photodynamic therapy. *J. Porphyrins Phthalocyanines* 5, 105-129.
- Maier A., Anegg U., Fell B., Rehak P., Ratzenhofer B., Tomaselli F., Sankin O., Pinter H., Smolle-Jüttner F.M., Friehs G.B. (2000) Hyperbaric oxygen and photodynamic therapy in the treatment of advanced carcinoma of the cardia and the esophagus. *Lasers Surg. Med.* 26, 308-315.

- McCaughan J.S., Jr. (1999) Photodynamic therapy: a review. *Drugs Aging* 15, 49-68.
- McMahon K.S., Wieman T.J., Moore P.H., Fingar V.H. (1994) Effects of photodynamic therapy using mono-L-aspartyl chlorin e6 on vessel constriction, vessel leakage, and tumor response. *Cancer Res.* 54, 5374-5379.
- Nseyo U.O., DeHaven J., Dougherty T.J., Potter W.R., Merrill D.L., Lundahl S.L., Lamm D.L. (1998) Photodynamic therapy (PDT) in the treatment of patients with resistant superficial bladder cancer: a long-term experience. *J. Clin. Laser Med. Surg.* 16, 61-68.
- Ochsner M. (1997) Photophysical and photobiological processes in the photodynamic therapy of tumours. *J. Photochem. Photobiol. B* 39, 1-18.
- Oleinick N.L., Evans H.H. (1998) The photobiology of photodynamic therapy: cellular targets and mechanisms. *Radiat. Res.* 150, S146-156.
- Oleinick N.L., Morris R.L., Belichenko I. (2002) The role of apoptosis in response to photodynamic therapy: what, where, why, and how. *Photochem. Photobiol. Sci.* 1, 1-21.
- Ost D. (2000) Photodynamic therapy in lung cancer. *Oncology (Huntingt)* 14, 379-386, 391; discussion 391-372, 395.
- Overholt B.F., Panjehpour M., Haydek J.M. (1999) Photodynamic therapy for Barrett's esophagus: follow-up in 100 patients. *Gastrointest. Endosc.* 49, 1-7.
- Reed J.C. (2000) Mechanisms of apoptosis. *Am. J. Pathol.* 157, 1415-1430.
- Schweitzer V.G. (2001) PHOTOFRIN-mediated photodynamic therapy for treatment of early stage oral cavity and laryngeal malignancies. *Lasers Surg. Med.* 29, 305-313.
- Separovic D., Mann K.J., Oleinick N.L. (1998) Association of ceramide accumulation with photodynamic treatment-induced cell death. *Photochem. Photobiol.* 68, 101-109.
- Sharman W.M., Allen C.M., van Lier J.E. (2000) Role of activated oxygen species in photodynamic therapy. *Methods Enzymol.* 319, 376-400.
- Sieron A., Namyslowski G., Misiolok M., Adamek M., Kawczyk-Krupka A. (2001) Photodynamic therapy of premalignant lesions and local recurrence of laryngeal and hypopharyngeal cancers. *Eur. Arch. Otorhinolaryngol.* 258, 349-352.
- Tong M.C., van Hasselt C.A., Woo J.K. (1996) Preliminary results of photodynamic therapy for recurrent nasopharyngeal carcinoma. *Eur. Arch. Otorhinolaryngol.* 253, 189-192.
- Wang H.P., Hanlon J.G., Rainbow A.J., Espiritu M., Singh G. (2002) Up-regulation of Hsp27 plays a role in the resistance of human colon carcinoma HT29 cells to photooxidative stress. *Photochem. Photobiol.* 76, 98-104.
- Wieman T.J., Fingar V.H. (1992) Photodynamic therapy. *Surg. Clin. North Am.* 72, 609-622.
- Wong T.W., Tracy E., Oseroff A.R., Baumann H. (2003) Photodynamic therapy mediates immediate loss of cellular responsiveness to cytokines and growth factors. *Cancer Res.* 63, 3812-3818.
- Zhuang S., Ouedraogo G.D., Kochevar I.E. (2003) Downregulation of epidermal growth factor receptor signaling by singlet oxygen through activation of caspase-3 and protein phosphatases. *Oncogene* 22, 4413-4424.

20th Congress of the European Rhinologic Society & 23rd International Symposium on Infection and Allergy of the Nose



ISTANBUL – TURKEY June 19–25, 2004
www.rhinology2004.org
e-mail: info@rhinology2004.org

WENTYLACYJNY DRENAŻ UCHA ŚRODKOWEGO – technika, powikłania, następstwa

dr med. Robert Bartoszewicz
dr hab. med. Kazimierz Niemczyk

**VENTILATION DRAINAGE OF MIDDLE EAR
– technique, complications, consequences**

The insertion of tympanostomy tubes is safe and simple provided that the conditions of its procedure are known and respected. Risk of early complications is minimal then. The authors discuss techniques of its proceeding, complications related to it and causes of late upshots of ventilating tubes.

Mag. ORL, 2003, II, 4, (8) 102-106

KEY WORDS: tympanostomy tubes, complications

PRACA RECENZOWANA

W roku 1801 Cooper jako pierwszy wykonał nakłucie błony bębenkowej w celu ewakuacji płynu z jamy bębenkowej i uzyskał natychmiastową poprawę słuchu. W tym celu Politzer w roku 1860 jako pierwszy umieścił w błonie bębenkowej gumową rurkę (Gray i Lusk 1998). Liczni badacze przez kolejne dziesięciolecia borykali się z problemem szybkiego wypadania rurek wentylacyjnych, a także szybkiego zarastania perforacji wytwarzanych w błonie bębenkowej. Współczesną erę leczenia wysiękowego zapalenia ucha zapoczątkował w 1954 r. Armstrong, który opisał oryginalną metodę leczenia z zastosowaniem polietylenowych rurek umieszczanych w poprzek błony bębenkowej (Armstrong 1954). Rozwój technologii w ostatnich dekadach umożliwił produkcję dreników wentylacyjnych znacznie różniących się właściwościami, a zwłaszcza pod względem czasu zalegania. W oparciu o osiągnięcia techniki laserowej w ostatnim dziesięcioleciu zaistniała możliwość wykonywania myringotomii przy użyciu lasera CO₂. Zabieg ten zaleca się we wszystkich tych przypadkach, w których nie zachodzi konieczność utrzymania drenażu przez dłuższy czas (Kukwa i in. 1994).

Znajomość budowy błony bębenkowej ma istotne znaczenie dla prawidłowego wykonania drenażu wentylacyjnego ucha środkowego. Błona bębenkowa składa się z trzech warstw (Bochenek i Reicher 1989). Warstwa skórna stanowi przedłużenie skóry przewodu słuchowego zewnętrznego. Skóra właściwa jest tu cienka, jednak zwiększa swoją grubość w części wiotkiej i na prążku młoteczka. Naskórek tej warstwy składa się z trzech warstw: podstawnej, jasnej oraz zrogowaciałej. Z kolei blaszka właściwa bło-

Katedra i Klinika Otolaryngologii AM w Warszawie,
Kierownik: dr hab. med. Kazimierz Niemczyk
ul. Banacha 1a, 02-097 Warszawa

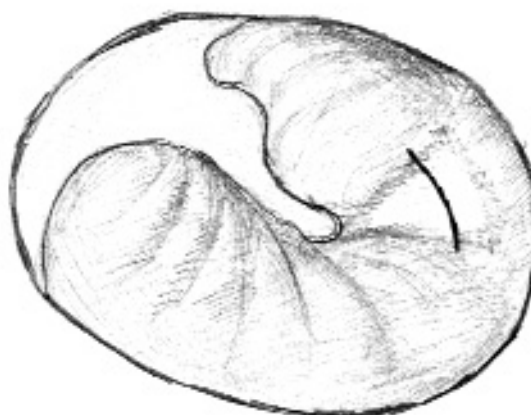ny bębenkowej składa się z warstwy zewnętrznej włókien promienistych oraz warstwy wewnętrznej włókien okrężnych. Na obwodzie blaszka właściwa wytwarza pierścień włóknisto-chrząstkowy mocujący błonę w rowku bębenkowym. Warstwa śluzowa błony bębenkowej stanowi przedłużenie wyściółki jamy bębenkowej. Jest to cienka błona, ściśle zrośnięta z blaszką właściwą i okostną rękojeści młoteczka.

Nacięcie błony bębenkowej i założenie dreniku wentylacyjnego jest najczęstszym zabiegiem chirurgicznym wykonywanym u dzieci z powodu wysiękowego zapalenia uszu w Stanach Zjednoczonych (Goode 1983). Wskazaniem do wykonania drenażu wentylacyjnego w tych przypadkach jest utrzymywanie się wysięku ponad 3 miesiące. Wskazania do wykonania drenażu wentylacyjnego jamy bębenkowej są szersze (Handler 1994, Gray i Lusk 1998):

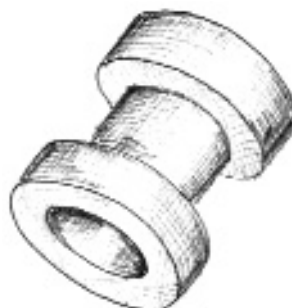- wysiękowe zapalenie ucha u dzieci przebiegające z niedosłuchem typu przewodzeniowego i rezerwą ślimakową powyżej 30 dB;
- nawracające ostre zapalenia ucha środkowego: 3 epizody w ciągu 6 miesięcy lub 4 nawroty w ciągu roku;
- występowanie kieszonki retrakcyjnej, będącej skutkiem długotrwałego ujemnego ciśnienia w jamie bębenkowej;
- dysfunkcja trąbki słuchowej manifestująca się niedosłuchem, zaburzeniami równowagi, zawrotami głowy, szumami usznymi, przebiegająca jednak bez zalegania wydzieliny w jamie bębenkowej;
- niedowład nerwu twarzowego w przebiegu ostrego zapalenia ucha środkowego nieustępujący po odbarczeniu jamy bębenkowej paracentezą.

Pacjent do zabiegu powinien być ułożony z głową pochyloną na bok, z chorym uchem zwróconym ku górze. Zabieg nacinania błony bębenkowej jest bolesny, dlatego u dorosłych stosuje się znieczulenie miejscowe: krem do miejscowego znieczulenia skóry lub znieczulenie nasiątkowe 0,5–1,0% roztworem lidokainy. W przypadku dzieci stosuje się krótkotrwałe znieczulenie ogólne.

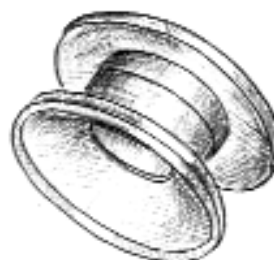W pierwszym etapie wykonuje się nacięcie błony bębenkowej pod kontrolą wzroku w średnim powiększeniu mikroskopu. Do nacięcia używa się nożyka do paracentezy lub nożyka mikrochirurgicznego. Cięcie należy poprowadzić równolegle bądź poprzecznie do włókien okrężnych



Ryc. 1. Miejsce nacięcia błony bębenkowej



Ryc. 2. Drenik typu Donaldson



Ryc. 3. Drenik typu Bobbin

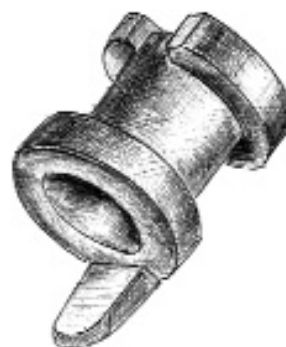

w kwadrancie przednio-dolnym lub na granicy kwadrantu przednio-dolnego i tylnio-dolnego, w połowie odległości między pępkiem błony bębenkowej a pierścieniem włóknistym (**ryc. 1**). Po wykonaniu paracentezy zasadnicze znaczenie ma odwinięcie do boków naskórka w okolicy nacięcia, aby z biegiem czasu nie wrastał on w kierunku jamy bębenkowej. Nacięcie nie może być zbyt duże, gdyż grozi wypadnięciem lub przemieszczeniem dreniku do jamy bębenkowej. Z kolei zbyt małe nacięcie może być utrudnieniem przy zakładaniu dreniku i spowodować naderwanie błony bębenkowej (Giebink 1992).

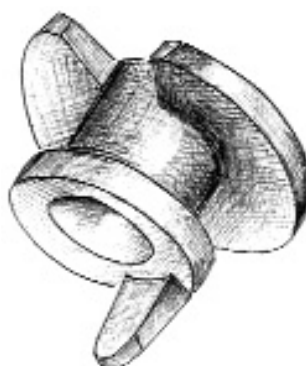
Kolejny etap zabiegu polega na wprowadzeniu dreniku do wykonanego otworu wentylacyjnego. Szerszy koniec dreniku powinien się znaleźć bliżej jamy bębenkowej, a węższy bliżej przewodu słuchowego zewnętrznego. Używa się do tego celu mikrokleszczyków. Drenik można początkowo umieścić w przewodzie słuchowym zewnętrznym, a następnie wprowadzić w szczelinę nacięcia za pomocą igły mikrochirurgicznej. Dostatecznie szeroka paracenteza umożliwia szybkie i właściwe wykonanie tej czynności. Nitkę umocowaną do dreniku należy przyciąć, pozostawiając koniec o długości około 1 cm, przydatny w przyszłości przy usuwaniu dreniku kleszczykami. Do przewodu słuchowego zewnętrznego po zabiegu wprowadza się suchy sączek.

Dreny wentylacyjne charakteryzują się znaczną różnorodnością pod względem właściwości. Mimo że w ciągu pierwszego roku samoistnemu wypadnięciu ulega 31–80% drenów (Weigel i in. 1989), można je podzielić na dwie grupy: utrzymujące się krótko (do 12 miesięcy) i długo (ponad 18 miesięcy). Do pierwszej grupy zalicza się dreny typu Donaldson (**ryc. 2**), Bobbin (**ryc. 3**), Paparella-I (**ryc. 4**), Paparella-II (**ryc. 5**), Shepard (**ryc. 6**), Armstrong (**ryc. 7**). Do grupy drugiej należą dreniki typu Goode (**ryc. 8 i 9**).

Dreniki do przedłużonego drenażu odznaczają się odmienną budową, co wymaga szczególnej techniki ich zakładania. W przypadku dreniku typu Goode stosuje się odpowiednie narzędzie, pozwalające utrzymać w zwarcu jego ramiona. Ulegają one rozwarciu po wprowadzeniu dreniku w szczelinę nacięcia i uwolnieniu go z narzędzia. Szczególnej zręczności wymaga założenie dreniku typu Paparella-II, gdyż jego dalszy koniec jest znacznie szerszy niż krawędź bliższa.



Ryc. 4. Drenik typu Paparella-I



Ryc. 5. Drenik typu Paparella-II



Ryc. 6. Drenik typu Shepard

Kontrolne badanie słuchu należy wykonać w pierwszej dobie oraz w dwa tygodnie, dwa miesiące i sześć miesięcy od zabiegu (Jaroch i in. 1994).

Powikłania występujące po wykonaniu drenażu mogą być następstwem nieostrożnego przecinania błony bębenkowej u niedostatecznie znieczulonego lub niespokojnego chorego, a także skutkiem przecinania błony w niewłaściwym miejscu. Najczęstszymi powikłaniami zabiegu są:

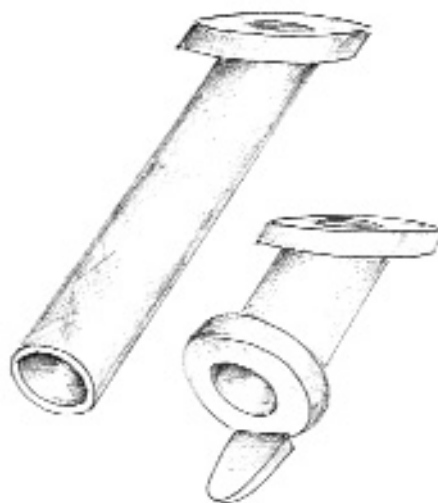
- uszkodzenie kosteczek słuchowych;
- uszkodzenie stawu kowadełkowo-strzemiączkowego;
- przebicie ściany opuszki żyły szyjnej;
- uszkodzenie struny bębenkowej;
- uszkodzenie ścięgna mięśnia strzemiączkowego;
- uszkodzenie nerwu twarzowego;
- uszkodzenie okienka ślimaka;
- uszkodzenie okienka przedsionka.

Właściwie wykonany zabieg drenażu wentylacyjnego, pod kontrolą wzroku w odpowiednim powiększeniu mikroskopu i u prawidłowo znieczulonego pacjenta, odznacza się minimalnym odsetkiem wczesnych powikłań.

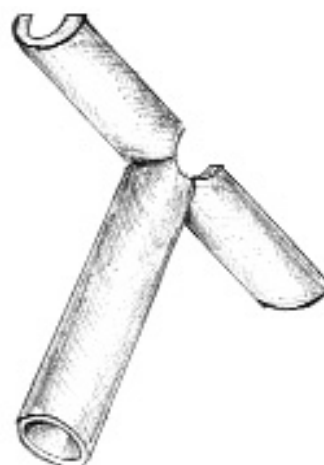Analizując wyniki pracy własnej oraz dane z piśmiennictwa Kay i in. (2001) zwracają uwagę na występowanie wielu odległych następstw drenażu jamy bębenkowej, takich jak:

- tympanoskleroza;
- wyciek z ucha;
- ogniskowa atrofia błony bębenkowej;
- zablokowanie światła dreniku skrzepem lub woskowiną;
- ziarnina w miejscu wprowadzenia dreniku;
- przetrwała perforacja błony bębenkowej;
- kieszonki retrakcyjne;
- perlak;
- przemieszczenie dreniku do jamy bębenkowej.

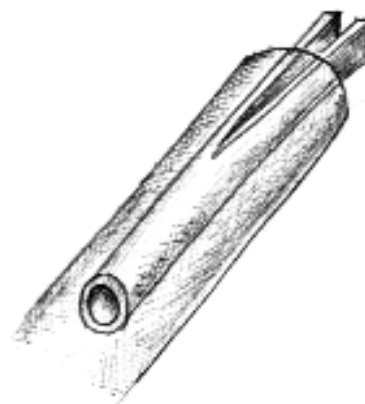Częstość występowania tympanosklerozy po wypadnięciu dreniku w statystykach poszczególnych autorów waha się od 32 do 52% (cyt. za Riley i in. 1997, Gray i Lusk 1998, Kay i in. 2001). Patomechanizm powstawania zmian tympanosklerotycznych w błonie bębenkowej nie jest w pełni wyjaśniony. Należy go wiązać z procesami degeneracyjnymi zachodzącymi w warstwie właściwej błony z jednoczesnym odkładaniem się złogów kolagenu i fosforanu wapnia (Bochenek i Reicher 1971). Autorzy jednoznacznie wskazują na związek między obecnością dreników wentylacyjnych a powstawaniem



Ryc. 7. Drenik typu Armstrong



Ryc. 8. Drenik typu Goode



Ryc. 9. Drenik typu Goode w zwarciu



zmian tympanosklerotycznych (Kilby i in. 1972, Tos i in. 1983, Slack i in. 1984). Przyczyn powstawania tympanosklerozy dopatrywano się w urazach i krwawieniu towarzyszącym zakładaniu dreniku oraz w ucisku spowodowanym przez drenik (Less i in. 1988, Parker i in. 1990).

Znaczne zaawansowanie zmian tympanosklerotycznych błony bębenkowej prowadzi do zaburzeń jej ruchomości, odpowiedzialnych za powstawanie, niewielkiego zazwyczaj, niedosłuchu (Tos i Stangerup 1989).

Wyciek z ucha jest kolejnym stosunkowo często spotykanym zjawiskiem u pacjentów z drenażem wentylacyjnym jamy bębenkowej. Występuje on u 15–50% pacjentów (Gray i Lusk 1988, Kay i in. 2001). Przemijający wyciek występuje u około 26% pacjentów w okresie późniejszym i u około 16% pacjentów we wczesnym okresie pooperacyjnym. Z kolei u 7,4% pacjentów wyciek ma charakter nawracający, a u 3,8% jest zjawiskiem przewlekłym. Częstość wycieku z ucha wzrasta u pacjentów z drenikami utrzymującymi się dłużej. W przypadku dreniku typu Armstrong wycieki z ucha występują w około 17% przypadków, z kolei w przypadku dreniku do długotrwałego zalegania typu Goode – w około 50% przypadków (Weigel i in. 1989).

Przyczyn wycieków z ucha należy upatrywać w kolejnych epizodach wysiękowego zapalenia ucha lub też w infekcji spowodowanej przedostaniem się wody do przewodu słuchowego zewnętrznego. Istnieją zatem proste metody postępowania, pozwalające utrzymać ucho w stanie suchym, polegające na zakazie moczenia ucha oraz zakraplaniu kropli do uszu w sytuacjach, które tego wymagają (Gray i Lusk 1998).

Do rzadszych następstw wentylacyjnego drenażu zalicza się trwałą perforację, będącą skutkiem procesów degeneracyjnych toczących się w błonie bębenkowej. W przypadku dreniku do długotrwałego zalegania typu Goode trwałą perforacją występuje w około 12% przypadków (Weigel i in. 1989). Rzadkimi następstwami drenażu jest ziarnina w miejscu wprowadzenia dreniku oraz perlak, powstający w około 1% przypadków (Sudhoff i Tos 2000, Kay i in. 2001). Przemieszczenie dreniku do jamy bębenkowej występuje w około 0,5% przypadków (Kay i in. 2001).

Na osobną uwagę zasługuje zjawisko zablokowania światła dreniku pozostałością gęstej wydzieliny w uchu środkowym, skrzepem krwi lub woskowiną. Najczęściej zablokowaniu ulega

drenik typu Shepard (11% przypadków), najczęściej drenik typu Bobbin (74% przypadków) (Weigel i in. 1989).

Podsumowując należy stwierdzić, że drenaż wentylacyjny ucha środkowego może być zabiegiem prostym i bezpiecznym pod warunkiem skrupulatnego przestrzegania zasad jego wykonywania. Po zabiegu pacjent powinien zostać objęty systemem badań kontrolnych, mających na celu wczesne wykrycie późnych następstw. ●

PIŚMIENNICTWO

- Armstrong B.W. (1954) A new treatment for chronic secretory otitis media. Arch. Otolaryngol., 59, 653.
- Bochenek A., Reicher M. (1989) Anatomia człowieka. PZWL, Warszawa.
- Friedmann I. (1971) Tympanosclerosis. Ann. Otol. Rhinol. Laryngol., 80, 411.
- Giebink G.S. (1992) Predictors for postoperative otorrhea following tympanostomy tube insertion. Arch. Otolaryngol. Head Neck Surg., 118, 491.
- Goode R.L. i in. (1983) Advantages of the T-tube for short and long-term middle ear ventilation. Laryngoscope, 93, 376.
- Gray S., Lusk R.P. (1998) Tympanic membrane – tympanostomy tubes. W: Cummings C.W. (red.): Otolaryngology – Head and Neck Surgery, t. 4, Mosby, St. Louis, 2971.
- Handler S.D. (1994) Current indication for tympanostomy tubes. Am. J. Otol., 15, 103.
- Jaroch T., Gryczyńska D., Zakrzewska A. (1994) Doświadczenia własne w leczeniu otitis secretoria u dzieci. Otolaryngol. Pol., 48, Supl., 18, 195.
- Kay D.J., Nelson M., Rosenfeld R.M. (2001) Meta-analysis of tympanostomy tube sequelae. Otolaryngol. Head Neck Surg., 124, 4, 374.
- Kilby D., Richards S.H., Hart G. (1972) Grommets and glue ears: two-year results. J. Laryngol. Otol., 86, 881.
- Kukwa A., Tulibacki M., Zając A. (1994) Wyniki badań wstępnych w ocenie przydatności lasera impulsowego ND-Yag do leczenia otitis media secretoria u dzieci. Otolaryngol. Pol., 48, Supl., 18, 231.
- Less T.H.J., Williams K.K., Skinner D.W. (1988) Tympanosclerosis. Grommets and shear stresses. Clin. Otolaryngol., 13, 375.
- Parker A.J., Maw A.R., Powell J.E. (1990) Intra-tympanic bleeding after grommet insertion and tympanosclerosis. Clin. Otolaryngol., 15, 203.
- Riley D.N., Herberger S., McBride G., Law K. (1997) Myringotomy and ventilation tube insertion: a ten-year follow-up. J. Laryngol. Otol., 111, 257.
- Slack R.W.T. i in. (1984) Prospective study of tympanosclerosis developing after grommet insertion. J. Laryngol. Otol., 98, 771.
- Sudhoff H., Tos M. (2000) Pathogenesis of attic cholesteatoma: clinical and immunohistochemical support for combination of retraction theory and proliferation theory. Am. J. Otol., 21, 786.
- Tos M., Bonding P., Poulsen G.P. (1983) Tympanosclerosis of the drum in secretory otitis after insertion of grommets. A prospective comparative study. J. Laryngol. Otol., 97, 489.
- Tos M., Stangerup S.E. (1989) Hearing loss in tympanosclerosis caused by grommets. Arch. Otolaryngol. Head Neck Surg., 115, 931.
- Weigel M.T. i in. (1989) A prospective randomized study of four commonly used tympanostomy tubes. Laryngoscope, 99, 252.

WYSIĘKOWE ZAPALENIE UCHA ŚRODKOWEGO U DZIECI w praktyce lekarza laryngologa

prof. dr hab. med. Mieczysław Chmielik
dr med. Małgorzata Dębska
lek. Anna Bielicka
lek. Lechosław P. Chmielik

OTITIS MEDIA WITH EFFUSION IN CHILDREN

The authors discuss pathogenesis, symptoms and treatment of otitis media with effusion in children. Due to the complicated aetiology and differing progression of this disease at the moment of diagnosis a uniform scheme for treatment of otitis media with effusion in children is not possible to establish. The authors present general principles of treatment of the disease depending on intensification of changes typical for otitis media with effusion. Treatment of this disease in many cases consists in treatment of conditions predisposing to occurrence of disease, as an adenoid hypertrophy, nasal septum deviation, nasal polyps or recurrent upper respiratory tract infections.

Mag. ORL, 2003, II, 4, (8) 107-110

KEY WORDS: otitis media with effusion, child, treatment

PRACA RECENZOWANA

Klinika Otolaryngologii Dziecięcej AM w Warszawie
Kierownik: prof. dr hab. med. Mieczysław Chmielik
ul. Marszałkowska 24, 00-576 Warszawa

Wysięgowe zapalenie ucha środkowego (*otitis media secretoria* – **OMS**) charakteryzuje się występowaniem płynu w jamie bębenkowej bez towarzyszących cech ostrego stanu zapalnego. Schorzenie to występuje głównie u dzieci do 10. roku życia. Ponad połowa przypadków dotyczy dzieci w wieku 5–7 lat, ale zdarzają się także u dzieci starszych i dorosłych. Klinicznie wysiękowe zapalenie ucha środkowego objawia się przede wszystkim niedosłuchem. U dzieci w wieku poniemowlęcym może w związku z tym wystąpić opóźnienie rozwoju mowy, natomiast u dzieci w wieku przedszkolnym i szkolnym obserwuje się gorsze relacje z rówieśnikami, złe wyniki w nauce, niepokój, rozdrażnienie, niemożność koncentracji uwagi. Dodatkowo płyn w jamie bębenkowej może powodować szum uszny, uczucie „zatkania ucha”, zaburzenia równowagi, pogorszenie sprawności ruchowej.

Etiologia wysiękowego zapalenia ucha środkowego u dzieci jest wieloczynnikowa. Wśród stanów sprzyjających powstaniu tego schorzenia wymienia się m.in.: nawracające infekcje górnych dróg oddechowych, alergię, zaburzenia immunologiczne, endokrynologiczne (niedoczynność tarczycy), wady rozwojowe części twarzowej czaszki (rozszerzenie podniebienia), dyskinezję rzęsek. Większość badaczy uważa jednak, że w schorzeniu tym główną rolę odgrywa upośledzenie funkcji trąbki słuchowej odpowiadającej za prawidłową wentylację ucha środkowego. U dzieci w wieku przedszkolnym i szkolnym dysfunkcja trąbki słuchowej najczęściej występuje w przypadku przerostu migdałka gardłowego. Także inne stany powodujące obturację ujścia gardłowego trąbki słuchowej, np. skrzywienie przegrody nosa, polipy nosa, alergiczne i zapalne obrzęki błony śluzowej nosa czy guzy nosogardła, mogą być przyczyną wysięko-

wego zapalenia ucha środkowego. Wady twarzoczaszki, takie jak rozszczep podniebienia czy niewykształcenie nozdrzy tylnych, mogą wpływać na pogorszenie funkcji trąbki słuchowej i w konsekwencji prowadzić do wysięku w jamie bębenkowej.

Wysięk w jamie bębenkowej może pozostać po epizodzie ostrego zapalenia ucha środkowego. Średni czas utrzymywania się płynu w jamie bębenkowej po przebyciu ostrego zapalenia ucha środkowego wynosi 30 dni, a posiewy z wysięku wykazują w 50–75% obecność bakterii lub wirusów. Płyn może się utrzymywać na skutek procesu zapalnego aktywowanego cytokinami, które powstają w odpowiedzi na występowanie w wysięku produktów rozpadu bakteryjnej ściany komórkowej, np. otoczki *Haemophilus influenzae* (Bluestone, Klein 1994).

Istnieje kilka możliwych mechanizmów gromadzenia się płynu w uchu środkowym:

1. Przy niedrożności trąbki słuchowej powstające w uchu środkowym podciśnienie powoduje podnabłonkowy naciek zapalny z gromadzeniem się płynu (teoria przesięku).

2. Wysięk jest wytwarzany przez zapalnie zmienioną metaplastyczną wyściółkę ucha środkowego (teoria wysięku).

3. Wysięk jest wynikiem zaburzenia transportu jonów w wyściółce ucha, spowodowanym przez prostaglandyny (PGE₂) i oksydanty.

Rola alergii w wysiękowym zapaleniu ucha środkowego nie jest jednoznacznie wyjaśniona. Niektórzy autorzy uważają, że reakcja alergiczna jest odpowiedzialna nawet za 35–40% zachorowań (Bernstein 1993). Hurst i in. stwierdzili, że brak bezpośredniego związku między stężeniem IgE w surowicy a stężeniem IgE w wysięku z ucha środkowego, co sugeruje, że obecność IgE w wysięku z ucha może być związana z miejscową reakcją alergiczną, a ucho środkowe jest jednym z narządów, w którym może się toczyć proces alergiczy (Hurst, i in. 1999). Wykazano również, że wysiękowe zapalenie ucha środkowego częściej występuje u dzieci z alergią skórą niż z innymi postaciami alergii (Tikkanen i in. 2000).

Do gromadzenia płynu wysiękowego dochodzi także u chorych na mukowiscydozę.

Rozpoznanie OMS ustala się na podstawie obrazu otoskopowego oraz ograniczenia ruchomości błony bębenkowej. Wygląd błony bębenkowej może być różnorodny, co zależy m.in. od czasu trwania schorzenia oraz dotychczasowego leczenia (zachowawcze lub operacyjne). W początkowej fazie choroby błona bębenkowa jest zwykle wciągnięta, przezroczysta, z widocznym pozio-

mem płynu lub pęcherzykami powietrza. Płyn, początkowo surowiczy, rzadki, gęstnieje i zmienia się w śluzowy. Im młodsze dziecko, tym objawy miejscowe są mniej nasilone. Przy długo trwającym wysiękowym zapaleniu ucha środkowego w otoskopii stwierdza się pogrubiałą, żółtawobursztynową błonę bębenkową, znacznie wciągniętą, zwykle z poziomem płynu. Enzymy i mediatory stanu zapalnego zawarte w wysięku mogą powodować postępujące zmiany w obrębie wyściółki jamy bębenkowej i błony bębenkowej. W przypadku silnego wciągnięcia błony bębenkowej z przyleganiem jej do wzgórka dochodzi do powstania zrostów w jamie bębenkowej (*otitis media adhesiva*) w miejscach stykania się przeciwległe leżących ubytków w nabłonku, obnażających warstwę mezenchymalną, lub przeciwległych granulacji na błonie bębenkowej i na wzgórku. Podciśnienie w jamie bębenkowej powoduje wciągnięcie zwłaszcza części wiotkiej błony bębenkowej, co powoduje powstanie w tej części błony kieszonek retrakcyjnych, w których gromadzi się naskórek. Jeśli proces gromadzenia się naskórka w kieszonce retrakcyjnej trwa dłużej, może się wytworzyć perforacja części wiotkiej i naskórek może się rozprzestrzeniać w attyce, co jest już stanem przedperlakowym (Dębska i Jakubowska 2001).

Ruchomość błony bębenkowej ocenia się za pomocą otoskopu pneumatycznego i w badaniu tympanometrycznym. W audiometrii impedancyjnej stwierdza się krzywą typu B, świadczącą o występowaniu płynu lub zrostów w jamie bębenkowej, oraz brak odruchów strzemiączkowych. W ocenie audiometrycznej obserwuje się przewodzeniowy ubytek słuchu do 20–25 dB. W przypadku, gdy choroba trwa dłużej (ponad 4–5 miesięcy), ubytek ten może się pogłębiać do 40 dB.

Diagnostyką oraz leczeniem – również zachowawczym – wysiękowego zapalenia ucha środkowego u dzieci powinni się zajmować laryngolodzy.

Ustalenie jednolitego schematu postępowania w wysiękowym zapaleniu ucha jest trudne i nie zawsze możliwe ze względu na złożoną etiologię i różny stopień zaawansowania choroby. Wybór metody leczenia jest uzależniony od czasu trwania choroby, głębokości niedosłuchu, obrazu otoskopowego, rodzaju i ilości wydzieliny zalegającej w uchu środkowym.

W literaturze wymienia się różne metody postępowania w OMS:

- a) obserwację,
- b) leczenie farmakologiczne (niesteroidowe leki przeciwzapalne, leki uszczelniające, prze-

ciwhistaminowe, zmniejszające obrzęki błony śluzowej nosa, mukolityki),

- c) przedmuchiwanie trąbek słuchowych metodą Politzera, próby Valsalvy,
- d) biostymulację laserową,
- e) kateteryzację,
- f) leczenie immunomodulujące,
- g) udrożnienie górnych dróg oddechowych,
- h) tympanopunkcję lub tympanocentezę z odessaniem zalegającej wydzieliny,
- i) drenaż jam bębenkowych (rurki wentylacyjne) (Dębska i Jakubowska 2001).

W przypadku stwierdzenia wysięku w jamie bębenkowej należy rozważyć konieczność usunięcia ognisk zapalnych z nosa, nosogardła, zatok przynosowych. Pozytywny wpływ antybiotykoterapii na przebieg wysiękowego zapalenia ucha środkowego jest krótkotrwały. Dobre rezultaty przynosi przedmuchiwanie trąbek słuchowych metodą Politzera. W przypadkach alergicznych chorób nosa konieczna jest konsultacja i leczenie alergologiczne. Kieszonki retrakcyjne wymagają kontroli laryngologicznej z oceną ich ruchomości oraz usuwaniem naskórka. Takie postępowanie może spowodować stabilizację kieszonki i zapobiec powstaniu perlaka. Próby leczenia zachowawczego nie powinny trwać dłużej niż 3 miesiące. Po tym okresie należy wdrożyć leczenie chirurgiczne.

Najczęstszą przyczyną niedrożności trąbki słuchowej i zalegania płynu w jamie bębenkowej u dzieci jest przerost migdałków, dlatego leczenie chirurgiczne rozpoczyna się często od adenotomii, adenotonsillotomii czy – wyjątkowo – tonsillektomii. Do zabiegów, które służą udrożnieniu ujścia gardłowego trąbki słuchowej, należą też operacja plastyczna przegrody nosa i polipektomia.

W przypadku długo zalegającego, gęstego płynu w jamach bębenkowych zabieg należy poszerzyć o tympanocentezę z aspiracją wysięku, przepłukaniem jam bębenkowych solą fizjologiczną i miejscowym podaniem steroidów.

Tympanocentezę wykonuje się w przypadku długo utrzymującego się wysięku oraz:

- a) krótkotrwałego niedosłuchu przewodzeniowego z tympanogramem typu B,
- b) niedosłuchu przewodzeniowego do 30–35 dB,
- c) zmian otoskopowych,
- d) współistnienia składnika odbiorczego niedosłuchu przy tympanogramie typu B (Dębska i Jakubowska 2001).

W przypadku nawrotu wysięku następnym etapem leczenia chirurgicznego jest zapewnienie stałego drenażu jam bębenkowych, który pozwala na wyrównanie ciśnień między uchem środkowym i zewnętrznym oraz umożliwia od-

pływ wydzieliny z jamy bębenkowej i komórek wyrostka sutkowego przez trąbkę słuchową. Prawidłowe upowietrznienie struktur ucha środkowego uzyskane za pomocą drenażu wentylacyjnego umożliwia trwałe ustąpienie zmian patologicznych z wyściółki ucha środkowego. Drenaż wentylacyjny nie powinien być jednak pierwszym i jedynym sposobem leczenia omawianego schorzenia u dzieci.

Wskazania do drenażu wentylacyjnego:

- a) niedosłuch przewodzeniowy trwający ponad 6 miesięcy,
- b) atrofia błony bębenkowej, kieszonki retrakcyjne, zrosty,
- c) gęsta śluzowa wydzielina,
- d) nawracające ostre ropne zapalenia ucha środkowego,
- e) wady twarzoczaszki powodujące zaburzenia drożności nosa oraz dysfunkcję trąbki słuchowej (Dębska i Jakubowska 2001).

W piśmiennictwie dobre wyniki leczenia (zamknięcie rezerwy ślimakowej poniżej 20 dB) za pomocą adenotomii lub adenotonsillotomii bez tympanopunkcji/tympanocentezy uzyskano w 50–90% przypadków (Dobroś 1997, Hanke i in. 1999, Kątska i Pliszczyńska-Brennenstuhl 1991, Rogowski i in. 1991, Welfel i in. 1994). Podobne wyniki uzyskuje się, wykonując adeno(tonsillo)tomię oraz tympanopunkcję/tympanocentezę (75–85%) (Hanke i in. 1999) oraz sam drenaż wentylacyjny (80–87%) (Hanke i in. 1999, Skarżyński i in. 1994, 1997). W piśmiennictwie nie zauważa się więc istotnej różnicy w odległych wynikach leczenia za pomocą drenażu wentylacyjnego i adeno(tonsillo)tomii i/lub tympanocentezy w okresie obserwacji do 2 lat (Kątska i Pliszczyńska-Brennenstuhl 1991, Piziewicz i in. 1997, Rogowski i in. 1991, Welfel i in. 1994). Jednak u dzieci leczonych samym drenażem wentylacyjnym w odległym okresie obserwacji (ponad 2–3 lata) wysięk nawraca w 10–15% przypadków i częściej opisywane są zmiany otoskopowe (złogi, blizny, perforacje, kieszonki retrakcyjne) niż u dzieci leczonych adeno(tonsillo)tomią (Hanke i in. 1999).

W przypadkach nawrotu OMS należy ponownie ocenić drożność nosa i nosogardła, a w przypadkach jej upośledzenia zapewnić ją, przeprowadzając zabieg laryngologiczny lub leczenie zachowawcze, oraz założyć drenaż wentylacyjny (Skarżyński i in. 1997). Dreny wentylacyjne utrzymują się w błonie bębenkowej przez różnie długi czas, od kilku dni do kilkunastu miesięcy (Welfel i in. 1994, Skotnicka 2002). Zależy to głównie od stanu błony bębenkowej w momencie zakładania drenu oraz od

rodzaju drenu. Błony bębenkowe cienkie, atroficzne, z licznymi wciągnięciami wydalają dreny szybko. W błonach bębenkowych grubych i nastrożonych utrzymują się dłużej. Dreny z kołnierzem lub dreny T utrzymują się nawet 2 lata (Talmon i in. 2001). Są one wskazane u dzieci ze stałą dysfunkcją trąbki słuchowej.

Leczenie drenażem wentylacyjnym może spowodować powstanie zmian bliznowatych i atroficznych, kieszonek retrakcyjnych, zwapnień i złogów hialinowych oraz wciągnięcie błony bębenkowej, usposabia także do nadkażeń ucha środkowego z wyciekami (ok. 5% przypadków) (Makowski i Strużycka 1997), powstania perlaka (0–5% przypadków) (Welfel i in. 1997, Dębska i Jakubowska 2001, Skotnicka 2002), tympanosklerozy, stałej perforacji błony bębenkowej (1–4% przypadków) (Makowski i Strużycka 1997, Pochwat i in. 1994, Hanke i in. 1999), czy ziarniny. Zmiany otoskopowe powstają częściej po długotrwałym drenażu.

Mimo tych powikłań drenaż jest wskazany przy trwałej dysfunkcji trąbki słuchowej (np. dzieci z rozszczepem podniebienia) i u wybranych pacjentów z nawrotami wysiękowego zapalenia ucha środkowego (Piziewicz i in. 1997).

Coraz częstsze są doniesienia o myringotomii laserowej z użyciem lasera CO₂ (Hassman-Poznańska i Skotnicka 2002). Otwory wykonane tą metodą goją się dłużej niż wykonane metodą myringotomii klasycznej. Technika ta pozwala na wykonanie otworów w błonie bębenkowej, które goją się bez pozostawiania blizn i zarastają po 2–3 tygodniach, co w wielu przypadkach wystarcza do uzyskania trwałego wyleczenia ucha środkowego (Hassman-Poznańska i Skotnicka 2002). Czas utrzymywania się otworu jest związany z wielkością wytworzonej perforacji oraz z wiekiem pacjenta. U niemowląt i dzieci otwory goją się szybciej niż u dorosłych. Średnica wykonanego otworu wynosi zwykle od 1,0–2,2 mm. Otwory większe niż 2,5–3,5 mm mogą spowodować atrofię błony i trwałą perforację.

Metody leczenia u dzieci powinny być dostosowane indywidualnie do każdego przypadku. Leczenie chirurgiczne należy stopniować i rozpoczynać – jeśli są wskazania – od adenotomii lub adenotonsillotomii w przypadku krótko zalegającego, rzadkiego wysięku w jamach bębenkowych (Kątska i Pliszczyńska-Brennenstuhl 1991, Rogowski i in. 1991, Welfel i in. 1994). W dalszej kolejności należy rozważyć wykonanie tympanocentezy czy stałego drenażu jam bębenkowych. ●

PIŚMIENNICTWO

- Bernstein J.M. (1993) The role of IgE-mediated hypersensitivity in the development of otitis media with effusion: a review. *Otolaryngol. Head Neck Surg.* 109, 611-620.
- Bluestone C.D., Klein J.O. (1994) Physiology, pathophysiology, and pathogenesis. W: Bluestone C.D., Klein J.O.: *Otitis media in infant and children*. Wyd. 2. Saunders, Philadelphia, 17-27.
- Dębska M., Jakubowska A. (2001) W: Chmielik M. (red.) *Otolaryngologia dziecięca*. PZWL, Warszawa.
- Dobroś W., Sydor U., Wójcikiewicz T. (1997) Skuteczność adenotomii w leczeniu wysiękowego zapalenia uszu. *Otolaryngol. Pol.* 50, Supl. 22, 94-97.
- Hanke M.J. i in. (1999) Wpływ zastosowanego sposobu leczenia na stan ucha środkowego i słuchu u dzieci z przebyłym wysiękowym zapaleniem ucha środkowego. *Nowa Pediatria* 17, 88-90.
- Hassman-Poznańska E., Skotnicka B. (2002) Myringotomia laserowa. *Otolaryngol. Pol.*, 5, 551-555.
- Hassman-Poznańska E., Skotnicka B. (2002) Wysiękowe zapalenie ucha środkowego – postępowanie terapeutyczne. W: *Postępy w otolaryngologii*. Triangulum, Wrocław, 144-47.
- Hurst D.S., Weekley M., Ramanarayanan M. (1999) Evidence of possible localized specific immunoglobulin E production in middle ear fluid as demonstrated by ELISA testing. *Otolaryngol. Head Neck Surg.* 121, 224.
- Kątska E., Pliszczyńska-Brennenstuhl M. (1991) Badania audiometrii impedancyjnej po adenotomii u dzieci z otitis media secretoria. *Otolaryngol. Pol. Supl.*, 71-74.
- Makowski A., Strużycka M. (1997) Otitis media secretoria w materiale Oddziału Otiatrii i Laryngologii Dziecięcej CZMP w Łodzi w latach 1990-1995. *Otolaryngol. Pol.* 50, Supl. 22, 91-94.
- Piziewicz A., Polak M., Łaz P. (1997) Zastosowanie rurki wentylacyjnej w chorobach ucha środkowego. *Otolaryngol. Pol.* 50, Supl. 22, 168-173.
- Pochwat B. i in. (1994) Obrazy błon bębenkowych po leczeniu otitis media chronica secretoria drenażem jam bębenkowych. *Otolaryngol. Pol.* 48, Supl. 18, 204-206.
- Rogowski M. i in. (1991) Wpływ adenotomii na czynność trąbki słuchowej. *Otolaryngol. Pol. Supl.*, 74-77.
- Skarżyński H. i in. (1994) Otitis media secretoria – wyniki odległe. *Otolaryngol. Pol.* 48, Supl. 18, 197-200.
- Skarżyński H., Muller-Malesińska M., Niemczyk K. (1997) Leczenie przewlekłego wysiękowego zapalenia ucha środkowego u dzieci – wyniki wczesne i odległe. *Otolaryngol. Pol.* 50, Supl. 22, 73-76.
- Skotnicka B. (2002) Zmiany błony bębenkowej w przebiegu wysiękowego zapalenia ucha. *Postępy w Otolaryngologii*. Triangulum, Wrocław, 88-92.
- Talmon Y. i in. (2001) Medium-term middle ear ventilation with self-manufactured polyethylene T-tubes for the treatment of children with middle ear effusion. *J. Otol.* 115, 699-703.
- Tikkanen S. i in. (2000) A status of children with cow's milk allergy in infancy by 10 years of age. *Acta Paediatr.* 89, 1174-80.
- Welfel L. i in. (1994) Stan słuchu u dzieci z przerostem migdałków podniebiennych i gardłowego w materiale własnym. *Otolaryngol. Pol.* 48, Supl. 18, 184-188.
- Welfel L. i in. (1997) Otitis media secretoria – obserwacje dwunastoletnie po leczeniu z zastosowaniem tub wentylacyjnych. *Otolaryngol. Pol.* 50, Supl. 22, 98-102.

Sprawozdanie z 11. Brytyjskiej Akademickiej Konferencji Otolaryngologicznej

prof. dr. hab. med. Antoni Krzeski



W dniach 2-5 lipca 2003 r. odbyła się w Birmingham (Wielka Brytania) 11. Brytyjska Akademicka Konferencja Otolaryngologiczna (British Academic Conference in Otolaryngology – BACO).

Było to największe spotkanie naukowe z zakresu otorynolaryngologii w Europie w roku 2003. Uczestniczyło w nim ponad 1200 lekarzy laryngologów z całego świata. Jest naturalne, iż największą grupę stanowili obywatele Wspólnoty Brytyjskiej. Będąc jedynym z Polski uczestnikiem tej konferencji, chciałbym podzielić się swoimi wrażeniami i refleksjami, zważywszy iż środowisko laryngologów polskich od wielu już lat dyskutuje nad formułą, według której powinny odbywać się zjazdy PTORL-ChGiS.

BACO jest oficjalnym kongresem The British Association of Otorhinolaryngologists – Head and Neck Surgeons i odbywa się co 4 lata. Ma charakter przede wszystkim akademicko-szkoleniowy. W czasie konferencji prezentowane są prawie wyłącznie wykłady wygłaszane przez zaproszonych wykładowców. Konstrukcja bowiem programu Konferencji polega przede wszystkim na organizacji różnego rodzaju sesji szkoleniowych. Codziennie rano prezentowany był godzinny wykład przedstawiający aktualny stan wiedzy z wybranych zagadnień i tak: profesor Richard Ramsden (Wielka Brytania) przedstawił wykład pt. „Neurotology: Where Did it Come From and Where is it Going?“, profesor Wolfgang Draf (Niemcy) przedstawił wykład „Endonasal Tumor Surgery – Hazard or Advance?“, a

profesor Jack Gluckman (USA) omówił zagadnienia – „Head and Neck Oncology 2003: Awaiting a Molecular Solution?; Marking Time or Meaningful Progress?”

Sesje plenarne wypełniały cały program przedpołudniowy i w zasadzie obejmowały pełen zakres otorynolaryngologii. W sumie było ich jedenaście. Każda sesja była spotkaniem z zaproszonymi ekspertami, którzy w sposób niezwykle przejrzysty przedstawiali, jaki jest aktualnie obiektywny stan wiedzy omawianych zagadnień oraz w jakim kierunku mogą w najbliższej przyszłości ewoluować poglądy. Warto w tym miejscu zauważyć, że tematyka sesji oraz sposób prezentacji omawianych zagadnień były ukierunkowane na potrzeby otorynolaryngologa praktyka. Uczestnicząc w tych sesjach, zwróciłem uwagę na fakt, że prawie każdy wykładowca dzielił się ze słuchaczami nie tylko swoją wiedzą, ale przede wszystkim swoim doświadczeniem, uwierzytelnionym wynikami badań przeprowadzonych według zasad Evidence Base Medicine. Nie słyszałem autorytarnych poglądów, że „ja tak uważam, postępuję i jest to jedyna słuszna droga”.

W godzinach wczesnopopołudniowych odbywały się minisympozja zorganizowane według formuły zbliżonej do sesji plenarnych. W sumie odbyło się jedenaście spotkań, podczas których w sposób bardziej szczegółowy omówiono poruszane zagadnienia. Podczas każdego z nich trzech lub czterech zaproszonych wykładowców prezentowało przede wszystkim swoje obserwacje wynikające z aktualnie prowadzonych badań. I również tutaj zwracał uwagę szczególny sposób prezentacji ukierunkowany na potrzeby obecnych na sali lekarzy praktyków.

Na zakończenie każdego minisymposium prezentowano 3–4 prace własne. Nie bardzo wiem, według jakiej formuły były one kwalifiko-

wane do prezentacji, ale przed audytorium stały osoby młode, bardzo kompetentne zarówno w omawianym zagadnieniu, jak i w sposobie przedstawienia tematu.

Każdego dnia w godzinach popołudniowych odbywały się sesje instruktażowe. Łącznie przedstawiono 60 zagadnień podczas 6 sesji. Były to godzinne spotkania grupy słuchaczy liczącej 40–50 osób z zaproszonym ekspertem w zakresie omawianego zagadnienia. Miały one charakter seminariów, których stałym elementem była bezpośrednia dyskusja słuchaczy z prelegentem. Uczestnicy konferencji mieli możliwość dokonania wyboru interesujących ich tematów, ale należało to uczynić ze znacznym wyprzedzeniem, jednocześnie z dokonywaniem rejestracji uczestnictwa.

W porządek obrad BACO było wpisane również jednodniowe satelitarne spotkanie fonia-trów. Miało ono niezwykle interesujący program uwzględniający zagadnienia rekonstrukcji czynności krtani, możliwości przeszczepiania krtani, dysfagii i fonochirurgii.

Jak już wcześniej wspominałem, tylko nieliczni mieli możliwość zaprezentowania podczas sesji prac własnych. Praktycznie wszystkie doniesienia oryginalne można było przedstawić w formie plakatów. Łącznie zaprezentowano około 200 plakatów, a uwagę zwracał fakt, że ich autorami byli w większości lekarze spoza ośrodków akademickich. Omawianie prac przedstawionych na plakatach odbywało się podczas przerw sesji plenarnych i były one bardzo poważnie dyskutowane przez prowadzącego sesję z autorem pracy.

Jest oczywiste, iż przy tak bogatym programie, realizowanym równolegle w wielu salach, nie mogłem uczestniczyć we wszystkich sesjach. Z racji moich zainteresowań uczestniczyłem w sesjach rynologicznych. Jako obserwator wielu konferencji rynologicznych muszę stwierdzić, iż chirurgia endoskopowa zatok przynosowych, która przez ostatnie lata był tematem najczęściej omawianym, schodzi obecnie na plan dalszy. Jeśli była przywoływana, to jako metoda leczenia guzów twarzoczaszki czy przedniego dołu czaszki, a więc w kontekście rozszerzenia jej zastosowań. Natomiast aktualnie zwraca uwagę szcze-

gólne zainteresowanie rynologów mechanizmami zapalnymi błony śluzowej, tematem, który – wydawało się – jeszcze niedawno pozostawał wyłącznie w zakresie zainteresowań i kompetencji alergologów. Musimy zdać sobie sprawę, iż problem tak powszechny, jak przewlekłe zapalenie zatok przynosowych, jest ciągle bardzo mało poznany. Leczenie chirurgiczne, które przez ostatnie lata było uważane za rozwiązanie tego problemu, okazało się niewystarczająco skuteczne u wszystkich pacjentów. Aktualnie podkreśla się istotną rolę leczenia zachowawczego przewlekłego zapalenia zatok przynosowych.

BACO była dla mnie niezwykłą konferencją, bardzo kształcącą, podczas której mistrzowie mówili o „state-of-the art” omawianych zagadnień. Robili to w sposób szczególny, tak aby laryngolog praktyk mógł jak najwięcej z tego skorzystać. W tym miejscu warto wspomnieć, iż każdy laryngolog praktykujący w Wielkiej Brytanii musi zgromadzić rocznie 100 punktów edukacyjnych, aby jego licencja zawodowa została przedłużona; uczestnictwo w BACO – konferencji o bardzo bogatym programie – pozwalało uzyskać jedynie 28,5 pkt. Myślę, że fakt zbierania punktów edukacyjnych nie tylko mobilizuje lekarzy praktyków do uczestnictwa w różnego rodzaju konferencjach, ale również, a może przede wszystkim, wymusza na organizatorach i wykładowcach przygotowanie programu konferencji w sposób interesujący i przydatny dla słuchaczy. ●

Antoni Kuceli

Warszawa, 10 lipca 2003

